

기저세포암과 동반된 막사구체신염 1예

경찬희, 김소희, 임범진¹, 고희성, 박희진, 김혜원, 박동하², 이정은

연세대학교 의과대학 내과학교실, ¹병리학교실, ²아주대학교 의과대학 성형외과학교실

A Case of Basal Cell Carcinoma in a Patient with Membranous Glomerulonephritis

Chan Hee Kyung, So Hee Kim, Beom Jin Lim¹, Hee Sung Ko, Hee Jin Park,
Hae Won Kim, Dong Ha Park², Jung Eun Lee

Department of Internal Medicine, ¹Pathology, Yonsei University College of Medicine, Seoul, Korea

²Department of Plastic and Reconstruction Surgery, Ajou University School of Medicine, Suwon, Korea

Membranous glomerulonephritis can manifest as a paraneoplastic syndrome. The presence of evidence that supports the relationship between malignancy and membranous glomerulonephritis remains unresolved, though. Membranous glomerulonephritis has been commonly reported as associated with solid or hematologic malignancy, such as lung cancer, prostate cancer, and gastro-intestinal cancer, but its concomitant existence with skin cancer is rare. This paper reports a case of membranous glomerulonephritis combined with basal cell carcinoma that was successfully treated with the excision of the basal skin cell carcinoma.

Key Words: Basal cell carcinoma, Membranous glomerulonephritis, Paraneoplastic syndrome

서 론

신증후군의 흔한 원인 질환 중 하나로 막사구체신염이 있으며, 이는 병리학적으로 사구체 기저막의 모세혈관 바깥쪽에 면역 복합체가 침착되는 사구체 질환으로 정의한다.¹ 막성신병증의 약 75%는 특발성이며, 나머지 25%에서는 다양한 원인으로 인해 2차적으로 발생한다.¹ 특히 고령에서는 악성종양과 연관하여 발생하는 경우가 약 11%이며, 주로 폐암, 소화기계암, 전립선암 등과 관련되어 발생한다.^{1,2} 고형암과 병발한 신생물말림증후군(paraneoplastic syndrome)으로 나타나는 신증후군의 경우 치료는 원발암에 대한 치료가 우선되어야 하며, 원발암에 대한 치료 시 신증후군 또한 호전되는 증례보고가 많다. 피부암에 동반하여 막사구체신염이 발생

한 증례는 현재까지 악성 흑색종 2증례 뿐이며, 기저세포암에서 보고된 예는 없다.^{3,4} 본 증례는 기저세포암과 동반하여 막사구체신염이 발생한 첫 증례이며, 기저세포암 치료 후 막사구체신염 관해를 보였던 증례로, 저자들은 문헌 고찰과 함께 보고하는 바이다.

증 례

환 자: 남자, 68세

주 소: 양측 하지 부종, 거품뇨

현병력: 내원 2개월 전부터 시작된 양측 하지 부종 및 1개월 전부터 시작된 거품뇨를 주소로 외래를 방문하여 시행한 소변검사서 요단백 4+의 단백뇨 소견을 보여 이에 대한 검사위해 입원하였다.

과거력: 1년 전 당뇨 및 고혈압을 진단 받은 후 amaryl 2 mg, ramipril 10 mg, carvedilol 12.5 mg을 복용하고 있었으며 그 외에 과거력은 없었다.

가족력: 특이 사항 없었다.

Received: August 16, 2012, Accepted: October 2, 2012

교신저자: 이정은, 449-930, 경기도 용인시 처인구 금학로 225
연세대학교 의과대학 용인세브란스병원
Tel: (031) 331-8706, Fax: (031) 331-8719
E-mail: sw0615@yuhs.ac

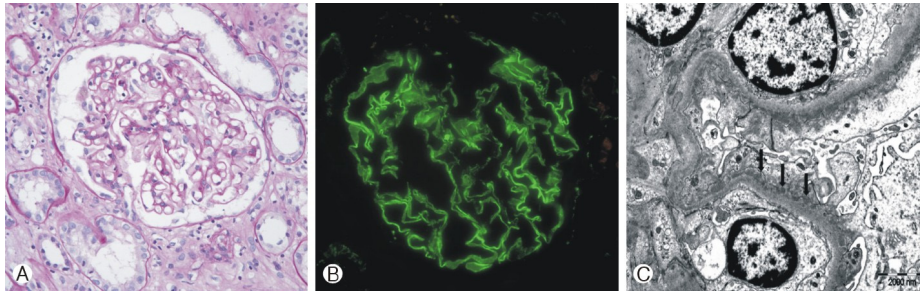


Fig. 1. Glomerular capillary basement membranes show diffuse and minimal thickening without mesangial expansion or cellular proliferation (A). Immunofluorescence microscopy reveals diffuse and granular IgG deposits along the capillary loops (B). Electron microscopy shows nodular subepithelial electron-dense deposits (C) (A: PAS stain, $\times 400$, B: $\times 400$, C: $\times 10,000$).

이학적 소견: 입원 당시 혈압은 150/110 mmHg, 맥박은 72회/분, 체온은 36.4°C였다. 호흡음은 명료하였고, 심음은 규칙적이었으며 심잡음은 없었고 복부는 편평하고 유연하였으며 압통 및 반발통은 없었다. 양측 하지에는 중등도의 함요 부종이 관찰되었다.

검사 소견: 말초혈액 검사상 백혈구 8,200/mm³ (중성구 60.7%, 림프구 29.5%, 단핵구 7.2%), 혈색소 14.1 g/dL, 헤마토크릿 43.2%, 혈소판 264,000/mm³였으며, 적혈구 침강속도는 38 mm/hr였다. 혈청생화학 검사상 혈중 요소질소 18.4 mg/dL, 크레아티닌 1.5 mg/dL, 총단백질 5.6 g/dL, 알부민 2.1 g/dL, 공복 시 혈당 105 mg/dL, 총콜레스테롤 335 mg/dL, 저밀도 콜레스테롤 215 mg/dL, 고밀도 콜레스테롤 48.6 mg/dL, 중성지방 332 mg/dL, SGOT 16 IU/L, SGPT 10 IU/L, 총빌리루빈 0.4 mg/dL, 칼슘 8.7 mg/dL, 인 3.6 mg/dL였다. 요검사상 단백뇨 4+, 적혈구 0-2/HPF였다. 24시간 요검사에서 단백질량은 12,709 mg/day, 요 크레아티닌 924.5 mg/day였고 크레아티닌 제거율은 42.2 mL/min/1.7 m²였다. HIV에 대한 ELISA 검사는 음성이었다. 간염 표식자는 HBsAg 음성, anti-HBs antibody 양성, anti-HCV antibody 음성이었다. ASO는 음성이었고 CRP는 0.2 mg/dL (0-0.5 mg/dL)로 정상범위였다. 그 외에 류마티스 인자 6.2 (정상범위: 0-10 IU/mL)였고, 항핵항체(antinuclear antibody, ANA)는 역가 1:40으로 양성, anti-DNA 검사는 역가 1:10으로 음성이었다. C3 164.9 mg/dL (정상범위: 50-90 mg/dL), C4 57.9 mg/dL (정상범위: 10-40 mg/dL)였으며, 혈청 면역글로불린 검사에서 IgG4 61.3 mg/dL (정상범위: 700-1,600 mg/dL), IgA 576.1 mg/dL (정상범위: 70-400 mg/dL), IgM 88.7 mg/dL (정상범위: 40-230 mg/dL)였다. CEA 5.0 ng/mL, CA 19-9 14.2 U/mL, PSA 2.3 ng/mL로 각종 암표식자 검사는 정상소견을 보였다. 혈청 및 소변 단백 전기영동 검사 및 면역 전기영동 검사상 특이 소견은 보이지 않았다.

영상의학적 검사: 흉부 X선 검사에서 특이 소견 없었으며, 복부 초음파 검사에서 신장 크기가 커져 있는 소견(우측 신 13.2 cm/좌측 신 12.4 cm) 및 양측 신장에 다발성피질 낭종 소견을 보였다.

병리학적 소견(신장): 입원 후 3일째 시행한 신장조직검사에서 광학현미경으로 8개의 사구체가 관찰되었다. 사구체의 세포밀도는 증가되지 않았고 메산지움의 증식도 관찰되지 않았으나 모세혈관 기저막의 미약한 두께 증가가 미만성으로 관찰되었다. 면역형광검사서 모세혈관벽을 따라서 IgG가 미만성, 과립상으로 침착되어 있었으며, 전자현미경 소견에서 상피 하 부위에 전자 고밀도 물질이 불연속적으로 침착해 있었다. 상기 소견에 근거하여 막사구체신염으로 진단되었다(Fig. 1).

내시경 검사 소견: 특이 소견 보이지 않았다.

경직장 초음파를 통한 전립선 소견: 전립선 비대증 외에 특이소견 보이지 않았다.

복부-골반 컴퓨터단층촬영 소견: 양측 신장에 다발성 신피질낭종 및 전립선 비대증 외에 특이 소견 보이지 않았다.

치료 및 경과: 막성신병증에 동반한 악성종양의 증거 없어 일차성 막사구체신염으로 생각하고 보존적인 약물치료 시행하였으며(olmesartan 20 mg, carvedilol 12.5 mg), 고령으로 면역억제제 등의 치료는 보류한 채 외래 추적관찰 하였다. 막사구체신염으로 진단받고 4개월 후에도 소변검사에서 요 단백-크레아티닌 비율이 6.9로 심한 단백뇨 소견을 보이던 중, 6개월 후 코에 피부 궤양이 발생하여 타병원 피부과로 내원하여 피부 조직검사를 시행하였으며, 조직검사서 기저세포암 발견되어 절제술을 시행받았다(Fig. 2). 기저세포암에 대한 수술 시행 3개월 뒤 본원 외래에서 시행한 소변검사에서 단백뇨 음성 및 요 단백-크레아티닌 비율이 0.08로 완전 관해 소견을 보였다. 현재는 막성신병증에 대한 약물치

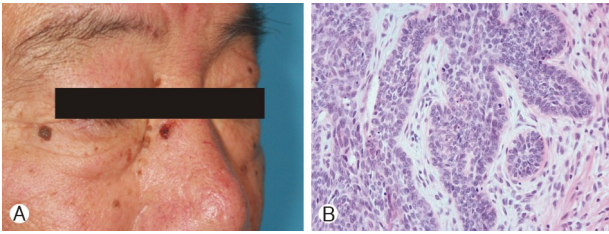


Fig. 2. Ulcerative lesion on nose (A). Basal cell carcinoma of skin (B). Basal cell carcinoma composed of uniformly atypical basaloid cells within the dermis (B: H&E stain, ×400).

료 중단한 후에도 단백뇨의 재발 없이 호전된 상태를 유지하며 외래에서 추적관찰 중이다.

고 찰

신증후군은 발병 원인을 알 수 없는 특발성 사구체 질환과 다른 원인에 의해 이차적으로 발생하는 이차성 사구체 질환에 의해 유발된다.⁵ 우리나라의 경우, Park 등은 48명의 악성 종양을 동반한 신증후군 환자를 조사한 결과 간암, 폐암, 위암이 가장 많았으며, 외국의 경우와 달리 전립선암 3명, 림프종은 한 명도 없었다. 이를 미루어 볼 때 신증후군과 흔하게 동반되는 종양은, 신증후군과 특정 종양의 상관성 보다는 나라별, 인종별 호발하는 종양과 빈도와 상관관계가 있을 것으로 생각된다.⁵

악성 종양에서 막사구체신염이 동반되는 병태생리에 대하여 명확히 알려져 있지 않으나, 가능한 기전으로는 종양에 대한 항체, 바이러스 항체 및 자가 면역 항체에 대한 숙주 반응으로 형성된 면역복합체가 사구체에 침착되고 보체를 활성화시켜 사구체 기저막의 손상을 유발하여 결국 단백뇨가 발생된다는 것이다. 또한 일부에서는 모세혈관 내의 호산성 침착(eosinophilic deposit)이 발견되는 점으로 미루어 보아 국소적인 파종 혈관내 응고와 관여할 것으로도 설명하고 있다.^{5,6} 특히 피부의 악성 흑색종에서는 흑색종 항원에 대한 항원-항체 복합체를 형성하여 사구체에 침착되어 사구체의 손상을 유발한다는 가설이 있다.⁷ 하지만 기저세포암에 동반하여 막사구체신염이 발생한 것은 첫 증례로 두 질환이 우연히 동시에 발생하였는지, 서로 연관되어 발생하였는지는 명확하지 않다.

막사구체신염의 원인이 악성 종양에 의한 것임을 증명하는 것은 쉽지 않지만, 악성 종양과 막사구체신염이 발생한 시간적 차이가 6개월 이내일 때, 악성 종양을 치료한 후에 점진적으로 단백뇨의 관해가 있을 때, 종양의 재발과 신증후

군의 재발이 동반되었을 때에 악성 종양과 막사구체신염을 관련지을 수 있을 것으로 판단된다.⁵ 본 증례는 막사구체신염 진단 당시 악성 종양의 증거가 없어 일차성 막사구체신염으로 생각하고 보존적 치료를 시작하였으나, 경과에 호전 없던 중 코 피부에서 기저세포암이 발견되었고, 기저세포암에 대한 절제수술 후 막사구체신염의 관해를 보였다. 막사구체신염은 자연관해가 있을 수 있어, 기저세포암과 관계없이 자연관해가 되었을 가능성도 있으나, 기저세포암 치료 후 2개월 뒤 막사구체신염의 관해를 보인 점을 고려할 때 본 증례의 막사구체신염은 기저세포암과 관련하여 발병하였을 가능성 또한 배제할 수 없다. 고형암과 동반된 막사구체신염 발생 환자 중 40-45%에서는 악성 종양 진단 전에 신증후군으로 먼저 발견되며, 40% 정도는 동시에 발병한다고 보고된다.⁸⁻¹⁰ 이 증례에서는 신증후군이 먼저 발생하였고 당시 악성종양에 대한 선별 검사에서는 특이조건 보이지 않았으나, 5개월 후 코의 기저세포암이 진단되었다.

악성종양환자에서 막사구체신염이 진단된 경우, 막사구체신염의 치료는 종양의 치료가 우선 되어야 한다. 신증후군의 비특이적 치료(안지오텐신 전환효소억제제, HMG-CoA 환원효소 억제제, 아스피린) 또한 시행하여야 하며, 면역억제제는 악성종양을 진행시킬 수 있으므로 사용해서는 안된다.¹¹

사구체신염이 있는 환자에서 악성 종양이 같이 동반되어 있을 가능성은 환자의 나이 및 성별, 사구체신염의 종류에 따라 다르다. 특히 고령에서 발생한 막사구체신염은 악성 종양 동반 확률이 높아 반드시 악성 종양에 대한 선별검사를 시행하여야 한다. 악성 종양에 대한 검사로 위장관 내시경, 전립선 특이항원을 포함한 전립선검사, 유방촬영술, 흡연의 경력이 있는 경우 흉부 영상촬영 등을 고려해 볼 수 있다.¹ 특히 유의하여야 할 점은 막사구체신염 진단 초기에 악성 종양에 대한 선별검사를 시행했다더라도, 최소 5년간은 악성 종양의 발병 가능성에 대하여 염두에 두고 있어야 한다는 점이다.¹

드물기는 하나 본 증례처럼 피부암에서도 막사구체신염이 동반되는 경우가 있으므로, 막사구체신염 진단 후 동반된 악성종양에 대한 검사 진행 시 피부병변에 대한 주의 깊은 관찰 또한 잊지 말아야 할 것으로 생각된다.

참고문헌

1. Beck LH Jr. Membranous nephropathy and malignancy. *Semin Nephrol* 2010;30:635-44.
2. Lee JC, Yamauchi H, Hopper J Jr. The association of cancer

- and the nephrotic syndrome. *Ann Intern Med* 1966;64:41-51.
3. Faria TV, Baptista MA, Burdmann EA, Cury P. Glomerular deposition of immune complexes as a first manifestation of malignant melanoma - a case report. *Ren Fail* 2010;32:1223-5.
 4. Sultan-Bichat N, Vuiblet V, Winckel A, Journet J, Goedel AL, Khoury A, et al. Membranous glomerulonephritis as a paraneoplastic manifestation of melanoma. *Ann Dermatol Venereol* 2011;138:46-9.
 5. Park JT, Kim JS, Kim HJ, Ryu DR, Yoo TH, Choi HY, et al. Clinical characteristics of nephrotic syndrome associated with malignancy. *Korean J Nephrol* 2004;23:738-45. Korean.
 6. Couser WG, Wagonfeld JB, Spargo BH, Lewis EJ. Glomerular deposition of tumor antigen in membranous nephropathy associated with colonic carcinoma. *Am J Med* 1974;57:962-70.
 7. Olson JL, Philips TM, Lewis MG, Solez K. Malignant melanoma with renal dense deposits containing tumor antigens. *Clin Nephrol* 1979;12:74-82.
 8. Costanza ME, Pinn V, Schwartz RS, Nathanson L. Carcinoembryonic antigen-antibody complexes in a patient with colonic carcinoma and nephrotic syndrome. *N Engl J Med* 1973;289:520-2.
 9. Eagen JW. Glomerulopathies of neoplasia. *Kidney Int* 1977;11:297-303.
 10. Burstein DM, Korbet SM, Schwartz MM. Membranous glomerulonephritis and malignancy. *Am J Kidney Dis* 1993;22:5-10.
 11. Lee EJ, Lee SH, Won JJ, Yu JN, An SJ, Jeong JH, et al. Etiology and clinical course of secondary membranous nephropathy. *Korean J Med* 2005;68:407-16. Korean.