

# 신이식 환자에서 신부전을 동반한 신장 유육종증 1예

아주대학교 의과대학 <sup>1</sup>신장내과학교실, <sup>2</sup>병리학교실

박혜린<sup>1</sup> · 반가영<sup>1</sup> · 배창범<sup>1</sup> · 임현이<sup>2</sup> · 김흥수<sup>1</sup> · 박인휘<sup>1</sup> · 신규태<sup>1</sup>

## A Case of Sarcoidosis Associated with Renal Failure in a Kidney Transplant Patient

Hae-Lin Park<sup>1</sup>, Ga Young Ban<sup>1</sup>, Chang-Bum Bae<sup>1</sup>, Hyun Ee Yim<sup>2</sup>, Heung Soo Kim<sup>1</sup>, Inwhee Park<sup>1</sup>, and Gyu-Tae Shin<sup>1</sup>

Departments of <sup>1</sup>Nephrology and <sup>2</sup>Pathology, Ajou University School of Medicine, Suwon, Korea

Sarcoidosis, systemic inflammatory disease characterized by non-caseating granulomas, is rarely associated with renal failure in a kidney transplant. We report a 51-year-old woman with a kidney transplant who was diagnosed to have renal sarcoidosis. After 7 years of renal transplantation, the patient presented with relatively rapid deterioration of renal function and, subsequently, she underwent kidney transplant biopsy. Renal biopsy revealed interstitial nephritis with non-caseating granulomas compatible with granulomatous interstitial nephritis (GIN). She was also found to have granulomatous lymphadenitis and skin lesions. Diagnosis of sarcoidosis was made based on histopathologic findings, the high serum angiotensin converting enzyme level and exclusions of other causes of GIN including tuberculosis, ANCA associated glomerulonephritis and tubulointerstitial nephritis and uveitis syndrome. The patient was started on oral prednisolone, and subsequently her renal function improved. (Korean J Med 2013; 84:290-294)

**Keywords:** Sarcoidosis; Renal insufficiency; Kidney transplantation

### 서 론

유육종증(sarcoidosis)은 원인불명의 비건락성 육아종성 질환으로 전신의 장기를 침범하여 나타나는 국내에서는 보기 드문 희귀 질환이다. 가장 흔히 침범되는 장기는 폐이며, 그 밖에 피부, 림프절, 안구, 간, 골격계, 신경계 등도 침범할

수 있다. 신장을 침범하는 경우는 흔하지 않으며, 육아종성 간질성 신염을 일으킬 수 있고 단백뇨, 현미경적 혈뇨, 무균성 백혈구뇨증 등이 동반된 진행성 신부전으로 발현할 수 있다. 저자들은 신이식 환자에서 신부전과 피부, 림프절 병변으로 발현한 신장 유육종증 1예를 경험하였기에 보고하는 바이다.

Received: 2012. 5. 25  
Revised: 2012. 7. 3  
Accepted: 2012. 7. 9

Correspondence to Gyu-Tae Shin, M.D.  
Department of Nephrology, Ajou University School of Medicine, 164 Worldcup-ro, Yeongtong-gu, Suwon 443-721, Korea  
Tel: +82-31-219-5130, Fax: +82-31-219-5137, E-mail: gtshin@ajou.ac.kr

Copyright © 2013 The Korean Association of Internal Medicine  
This is an Open Access article distributed under the terms of the Creative Commons Attribution Non-Commercial License (<http://creativecommons.org/licenses/by-nc/3.0/>) which permits unrestricted noncommercial use, distribution, and reproduction in any medium, provided the original work is properly cited.

## 증 례

**환 자:** 51세 여자 환자

**주 소:** 혈청 크레아티닌 상승

**현병력:** 환자는 17년 전 제2형 당뇨병을 진단받았고 당뇨병성 신증 진행하여 11년 전부터 혈액투석 시행 중, 7년 전 신이식 수술을 받았고 추적관찰하던 중에 한 달 사이 혈청 크레아티닌이 기저 수준인 2.0 mg/dL에서 4.3 mg/dL로 급격히 상승하는 소견 보여 신기능 저하의 원인 감별을 위해 입원하였다.

**과거력:** 당뇨병성 신증으로 인한 신부전으로 신이식을 시행 받았고, 고혈압으로 약물을 복용하는 중이었으며, 결핵, 간염의 과거력은 없었다.

**가족력:** 환자의 어머니가 당뇨병의 병력이 있었다.

**사회력:** 흡연력 및 음주력은 없었다.

**약물 복용력:** 면역억제제로 cyclosporine 200 mg/d 및 mycophenolate mofetil 1,440 mg/d의 두 가지 제제를 복용하고 있었고, 혈압 조절 위해 nifedipine 60 mg/d 복용 중이었다.

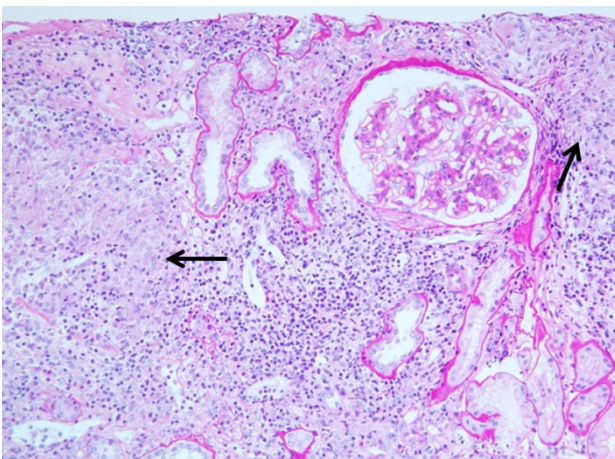
**진찰 소견:** 내원 시 혈압 151/80 mmHg, 맥박 80회/분, 호흡수 20회/분, 체온은 36.5°C였으며, 의식은 명료하였다. 흉부 청진상 호흡음은 깨끗하였고, 심음은 규칙적이었으며 심잡음은 들리지 않았다. 복부 소견에서 장음은 정상적이었고 복부의 압통이나 종괴는 관찰되지 않았으며, 배부 및 사지 소견에서 늑골척추 간 압통은 없었고 함요 부종 역시 관찰

되지 않았으나 우측 허벅지에 구진성 피부병변이 있었고, 우측 서혜부의 림프절이 촉지되었다. 신이식 수술 부위 역시 진찰상 특이소견은 없었다.

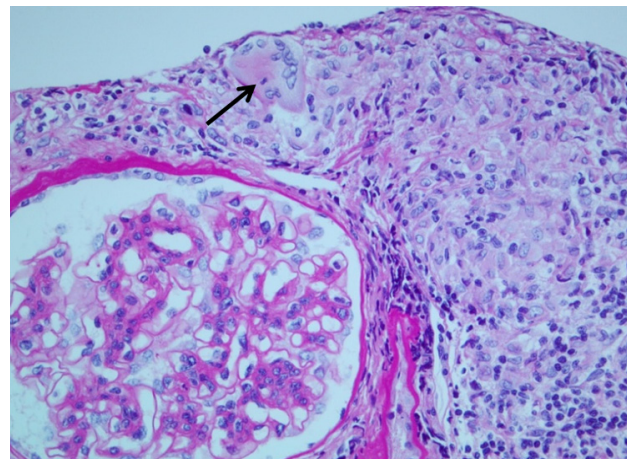
**초기 검사 소견:** 말초혈액 검사상 백혈구 6,500/mm<sup>3</sup> (호중구 69.9%, 림프구 11.4%, 단핵구 16.3%), 혈색소 10.6 g/dL, 혈소판 254,000/mm<sup>3</sup>였다. 혈청 생화학 검사상 혈청 크레아티닌 4.3 mg/dL, BUN 57.8 mg/dL으로 증가된 소견 보였고, calcium 8.4 mg/dL로 정상 범위였으며, phosphorus는 6.3 mg/dL, uric acid는 7.8 mg/dL로 증가되어 있었다. 총 단백 7.7 mg/dL, albumin 4.3 g/dL, AST/ALT 17/19 U/L, 총 빌리루빈 0.4 mg/dL, 혈청 전해질 검사에서 Na<sup>+</sup> 136 mMol/L, K<sup>+</sup> 5.4 mMol/L로 정상 범위였다. 요 검사에서 비중 1.003, pH 6.5, protein 1+, glucose 1+, Blood 2+, 요침사 소견에서 RBC 1/HPF, WBC 1/HPF였으며, Urine AFB는 음성이었다.

혈청학적 검사에서는 HBsAg, anti HCV Ab, anti HIV Ab, ANCA 모두 음성이었고, 안지오텐신 전환효소(angiotensin converting enzyme)은 66 U/L (참고치 8-52 U/L)로 상승 소견이었다. 흉부 엑스선 검사에서 폐실질의 이상소견은 없었다.

**임상경과 및 조직 검사 소견:** 신이식 환자에서 신기능 저하의 원인 감별을 위해 신 조직검사를 시행하였다. 신 조직 검사상 간질에는 림프구 침윤 및 비건락성 육아종이 관찰되었고(Fig. 1), 메산지움 세포의 증식 소견이 보였다(Fig. 2). 세뇨관은 위축되어 있었고 혈관의 특이소견은 보이지 않았다. 면역형광현미경 검사에서 C4d 침착은 없었으며, 메산지



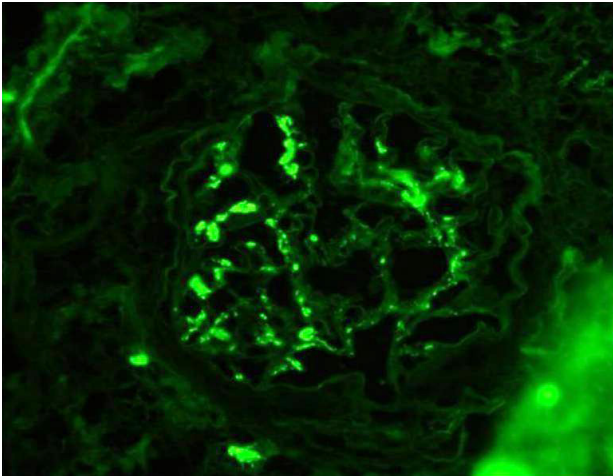
**Figure 1.** Marked interstitial inflammatory infiltrates with discrete non-caseating epithelioid granulomas (arrows) (PAS stain, × 200).



**Figure 2.** The granuloma, composed of epithelioid histiocytes and lymphocytes, also shows multinucleated giant cells (arrow). The glomerulus reveals marked widening of mesangial matrix and mesangial cell proliferation (PAS stain, × 400).

음의 IgA 침착 소견을 보였다(Fig. 3). 면역조직화학 검사에서 TB-PCR과 SV-40은 음성이었다. 간질성 신염을 보일 수 있는 경우로 간질성 신염 포도막염 증후군을 감별하기 위해 안과적 검사 시행하였으며, 당뇨병망막증 및 백내장 외에 특이소견 없었다. 또한 우측 허벅지의 피부 병변과 서혜부의 림프절에 대해서도 조직검사를 시행하였으며, 비건락성 육아종 소견을 보였다(Fig. 4). 이상의 소견으로 신장과 피부 및 림프절을 침범한 유육종증을 진단하였다.

**치료 및 경과:** 환자는 면역 억제제로 cyclosporine 200 mg/d, mycophenolate mofetil 1,440 mg/d를 복용 중이었으며, 유육종증 진단 후 prednisolone 0.5 mg/kg/d 추가하여 투여하기 시작하였고, 혈청 크레아티닌은 4.3 mg/dL까지 상승하였다가 치료



**Figure 3.** Immunofluorescent study shows IgA deposits at mesangium, suggesting IgA nephropathy (IF,  $\times 200$ ).

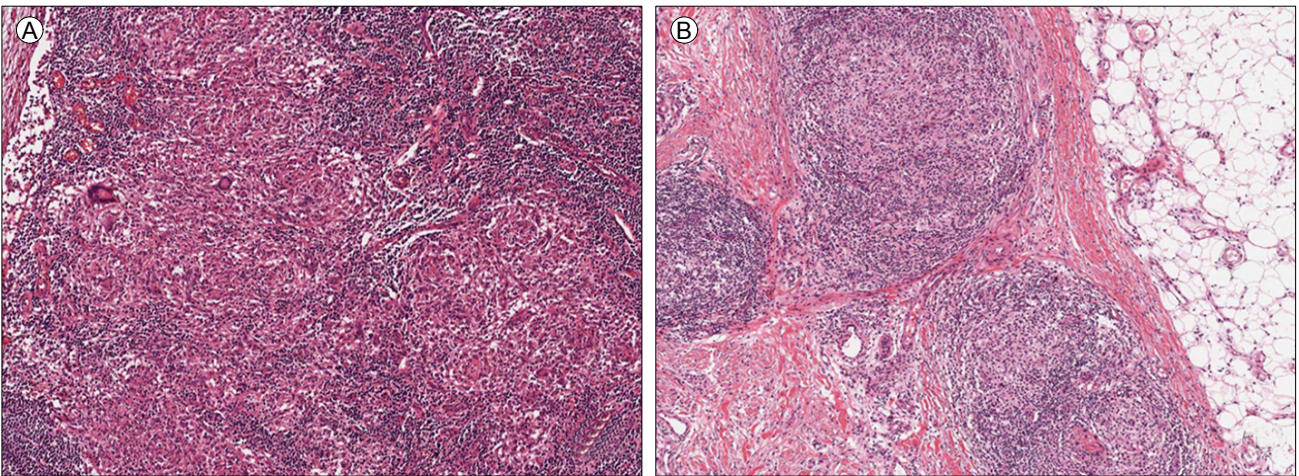
시작 3개월 후 2.2 mg/dL까지 감소하였다. 이후 prednisolone은 점차 감량하여 투여 중이며, 치료 11개월째인 현재 혈청 크레아티닌은 2.5 mg/dL로 유지되고 있고, 피부와 림프절 병변 역시 호전되어 현재는 육안적으로 사라진 상태이다.

## 고 찰

유육종증은 1877년 Hutchinson에 의해 최초로 명명된 원인불명의 비건락성 육아종성 질환으로, 그 원인 및 병태생리에 대해서는 아직도 확실히 밝혀져 있지 않다. 주로 청장년층의 성인에게서 발병하며 전신의 장기를 침범할 수 있는 질환이지만 가장 흔히 침범하는 장기는 폐로, 90%까지도 이환율이 보고되고 있으며, 피부와 안구가 20-30%, 그 밖에 소화기계, 신경계, 신장, 심장 등을 침범할 수 있다. 유육종증은 많은 경우 12-36개월 이내에 자연적으로 소실되어 좋은 예후를 보이지만, 전신장기를 침범하여 심각한 장애를 초래할 수 있으므로 정확한 진단이 요구된다[1]. 유육종증으로 인한 사망률은 0.5-5%로 보고되며[2], 주로 폐, 중추신경계, 심장을 침범한 경우로 알려져 있다[1].

신장과 관계된 유육종증은 1924년 Schaumann이 피부 유육종증 환자의 소변에서 단백질뇨와 백혈구뇨를 보고한 것이 처음이며, 유육종증 환자에서의 육아종성 간질성 신염은 1933년 처음으로 보고되었다. 또한 단독으로 신장을 침범한 유육종증은 1976년 Spargo에 의해 기술된 것이 처음이며[3], 현재까지 100여건 정도가 보고되고 있다.

국내에서는 1995년 Chang 등이 뇌하수체경을 침범하여 요



**Figure 4.** Multiple discrete epithelioid granuloma in inguinal lymph node (A) and skin of the right thigh (B) (H&E stain,  $\times 100$ ).

붕증과 뇌하수체 기능 저하증을 보이면서 고칼슘혈증과 신부전이 동반되었던 유육종증 1예를 보고한 바 있다[4]. 하지만 이 증례에서는 신 생검이 시행되지 않아 신 실질을 직접 침범했는지의 여부는 확인할 수 없었고, 본 증례에서와 같이 직접적인 신 침범에 의한 육아종성 간질성 신염의 예는 2000년 Park 등이 보고한 고칼슘혈증과 급성 신부전으로 발현한 신장 유육종증 1예[5], 2009년 Min 등이 보고한 피부병변과 고칼슘혈증, 신부전으로 발현한 신장 유육종증 1예이다[6]. 본 증례에서처럼 이식신에서 발생한 유육종증의 경우는 저자들이 확인한 바로는 국내에서의 첫 보고이다.

유육종증 환자에서의 신장 질환은 고칼슘혈증, 고칼슘뇨증 및 이와 관련해서 나타나는 신석증, 육아종성 간질성 신염, 사구체 질환으로 발현된다고 알려져 있다. 또한 유육종증 환자에서의 신부전은 고칼슘혈증, 고칼슘뇨증에 따른 신석증, 탈수 등이 일반적인 원인으로 알려지고 있으나 유육종증의 직접적인 신 침범에 의한 사구체 질환 혹은 육아종성 간질성 신염에 의해 발생하기도 한다. 본 증례에서는 고칼슘혈증은 없었고, 신조직검사 결과 육아종성 간질성 신염을 보였고 또한 사구체 메산지움의 확장과 간질 세포 증식 소견을 보인바 사구체 소견은 유육종증과는 관계 없이 동반된 만성적인 변화 소견으로 보인다. 육아종성 간질성 신염의 감별 진단으로는 유육종증 외에도 신결핵, 약물에 의한 변화, 간질성 신염 포도막염 증후군, 베게너 육아종증 등이 있으며, 본 증례의 경우에는 TB-PCR과 urine AFB가 음성이었으며 다른 장기의 결핵의 증거가 없어 신결핵을 감별할 수 있었고, 베타락탐계열의 항생제나 비스테로이드성 항염증제 등 육아종성 간질성 신염을 일으킨다고 보고되고 있는 약물의 복용력이 없었고 신장뿐만 아니라 림프절과 피부까지 침범한 소견으로 보아 약물에 의한 가능성도 제외할 수 있었다. 안과 검사에서 포도막염 소견 보이지 않아 간질성 신염 포도막염을 감별하였으며, 신조직검사에서 괴사성 사구체염 및 혈관염의 소견이 없고 ANCA 음성이어서 베게너 육아종증의 가능성도 낮다고 판단하였다. 급성 거부 반응은 간질성 신염을 보이나 육아종을 형성하지 않고 림프절 병변을 동반하지 않으며 더욱이 이식 7년째 환자에서 특별한 이유 없이 발병하는 것은 가능성이 낮다고 판단되어 진단을 배제할 수 있었다. 또한 혈청 안지오텐신 전환효소의 상승 소견과 prednisolone으로 치료 후 환자의 신기능과 피부, 림프절 병변이 호전된 점 등을 종합하여 볼 때 최종적으로 유육종증을 진단

할 수 있었다.

신이식 후의 신장 유육종증 발병에 대해서는, 유육종증을 기저 질환으로 가지고 있던 환자가 이식 후 이식신에 재발한 경우가 전 세계적으로 수 건 보고되었고[7], 본 증례에서와 같이 이식 전에 유육종증의 증거가 없던 환자에서 이식신에 유육종증이 발병한 경우는 매우 드물다.

치료로는 스테로이드 치료가 혈청 크레아티닌 수치의 감소를 가져올 수 있으나 비가역적인 신손상이 있는 경우에는 완전히 회복하기 어려울 수 있다[8]. 신장 유육종증 환자 47명을 대상으로 한 한 연구에서는 35명이 스테로이드 치료에 반응을 보였고, 신조직 검사상 50% 이상의 섬유화를 보인 환자에서는 치료에 반응이 없었다는 보고가 있다[9]. 본 증례에서는 스테로이드 치료 이후 혈청 크레아티닌이 거의 기저 수준으로 호전된 소견을 보였으나 스테로이드에 반응이 없는 환자에서는 methotrexate, azathioprine 및 TNF antagonist 등을 시도해 볼 수 있는 것으로 알려져 있다[3].

## 요 약

본 증례는 당뇨병성 신증으로 인한 신부전으로 신이식 후 발생한 신장 유육종증의 예로, 육아종성 간질성 신염에 의해 신기능 악화 소견을 보였으나 스테로이드에 치료 반응을 보였으며, 신이식 후 신기능 저하의 감별진단에 드물지만 신장 유육종증도 포함되어야 하겠다.

**중심 단어:** 유육종증; 신부전; 신이식

## REFERENCES

1. Statement on sarcoidosis: joint Statement of the American Thoracic Society (ATS), the European Respiratory Society (ERS) and the World Association of Sarcoidosis and Other Granulomatous Disorders (WASOG) adopted by the ATS Board of Directors and by the ERS Executive Committee, February 1999. *Am J Respir Crit Care Med* 1999;160:736-755.
2. Reich JM. Mortality of intrathoracic sarcoidosis in referral vs population-based settings: influence of stage, ethnicity, and corticosteroid therapy. *Chest* 2002;121:32-39.
3. Javaud N, Belenfant X, Stirnemann J, et al. Renal granulomatosis: a retrospective study of 40 cases and review of the literature. *Medicine (Baltimore)* 2007;86:170-180.

4. Chang DK, Kim DM, Park KS, et al. A case of sarcoidosis with hypopituitarism, diabetes insipidus and renal insufficiency. *Korean J Med* 1995;48:682-689.
5. Park JH, Lee WJ, Kim SB, Chung JG, Park JS, Lee SK. A case of renal sarcoidosis presented with hypercalcemia and acute renal failure. *Korean J Nephrol* 2000;19:368-371.
6. Min BY, Park WH, Song DG, et al. A case of sarcoidosis presenting with multiple papules, hypercalcemia, and renal failure. *Korean J Med* 2009;77:S1226-S1230.
7. Vargas F, Gedalia A, Craver RD, Matti Vehaskari V. Recurrence of granulomatous interstitial nephritis in transplanted kidney. *Pediatr Transplant* 2010;14:e54-e57.
8. Joss N, Morris S, Young B, Geddes C. Granulomatous interstitial nephritis. *Clin J Am Soc Nephrol* 2007;2:222-230.
9. Mahévas M, Lescure FX, Boffa JJ, et al. Renal sarcoidosis: clinical, laboratory, and histologic presentation and outcome in 47 patients. *Medicine (Baltimore)* 2009;88:98-106.