

Knull 표현형에서 항 Ku 항체로 인한 용혈수혈부작용 1예: 국내 첫 보고

강민구¹ · 임영애¹ · 이기명²

아주대학교 의과대학 진단검사의학교실¹ · 소화기내과학교실²

A Hemolytic Transfusion Reaction due to Anti-Ku Antibody in a Patient with Knull Phenotype: The First Case in Korea

Min Gu Kang, M.D.¹, Young Ae Lim, M.D.¹, and Kee Myung Lee, M.D.²

Departments of Laboratory Medicine¹ and Gastroentrolgy², Ajou University School of Medicine, Suwon, Korea

Knull phenotype completely lacks all Kell system antigens. Anti-Ku antibody is seen in immunized persons with Knull phenotype by transfusion or pregnancy. It can cause a fatal hemolytic transfusion reaction. A 66-yr-old male patient with liver cirrhosis visited emergency center due to acute bleeding. The patient was at hypovolemic shock status: his blood pressure was 80/50 mmHg, pulse rate was 110/min and hemoglobin level was 4.4 g/dL. Because of the presence of antibody against high incidence antigen, we could not find any compatible blood for the patient. Nevertheless, 4 units of packed RBCs had to be transfused. Moderate hemolytic transfusion reaction was developed after transfusion. At endoscopic examination, blood was spurting from gastric cardiac varix. Endoscopic histoacryl injection was tried, and bleeding was successfully controlled. After bleeding stopped, he was managed for anemia using steroid and other medical therapy instead of transfusion. His hemoglobin level was improved to 7.7 g/dL at the time of discharge. Later he has been proved to have a Knull phenotype, which is very rare, and anti-Ku antibody. This report is the first case of anti-Ku in a Knull phenotype person in Korea, who experienced a moderate hemolytic transfusion reaction. (*Korean J Lab Med* 2009;29:238-42)

Key Words : Anti-Ku antibody, Knull phenotype, Hemolytic transfusion reaction

서 론

Kell 혈액형군 항원은 최소한 24개의 고빈도 및 저빈도 항원으로 이루어지며 적혈구, 적혈구계와 거핵세포계 전구세포, 골

격근 등에서 발견되고, 적혈구는 세포 하나당 약 2,000-6,000 copy의 Kell 단백질을 표현한다[1].

Knull 표현형은 상염색체 열성이며, 모든 Kell 항원이 결핍된 표현형으로 수혈이나 임신 등에 의하여 Kell 항원에 노출되는 경우, Kell 단백질에 대한 동종항체인 항 Ku 항체를 형성할 수 있으며 이로 인한 용혈수혈부작용, 태아/신생아 용혈성질환을 일으킬 수 있다[1-7]. 최근 저자들은 국내에서는 아직 보고가 없는 매우 드문 Knull 표현형 환자에서 항 Ku 항체가 검출되었으며, 항체가 동정되기 전에 실시한 수혈로 중증도의 용혈수혈부작용을 경험하였기에 문헌고찰과 함께 이를 보고하는 바이다.

Received : January 16, 2009

Manuscript No : KJLM2219

Revision received : February 17, 2009

Accepted : February 17, 2009

Corresponding author : Young Ae Lim, M.D.

Department of Laboratory Medicine, Ajou University School of Medicine, San-5 Woncheon-dong, Yeongtong-gu, Suwon 443-721, Korea
Tel : +82-31-219-5786, Fax : +82-31-219-5778
E-mail : limyoung@ajou.ac.kr

증례

하루 전부터 토혈 및 혈변을 보여 2008년 6월 응급실에 내원한 66세 남자는 5년 전 간경화 및 식도정맥류 출혈로 입원 당시 수혈을 받았으며 항체 선별검사상 양성이었으나 항체동정이 불가능하였던 과거력이 있었다. 응급실 내원 당시 혈압 80/50 mmHg, 맥박 110/분이었고 정맥류 출혈이 강력히 의심되어 내시경적 지혈술이 필요했으나 혈압이 낮은 상태였다. 응급실 내원 당시 혈색소 4.4 g/dL, 적혈구용적률 14.0%으로 수혈이 필요하였으며, 수혈 전 검사에서 A, Rh(D)양성으로 항체선별검사상 양성을 보였다.

항체동정검사상 모든 동정혈구와 2+의 응집을 보여 고빈도 항원에 대한 비예기 항체를 가지고 있다고 판단하였고, 고역가 저결합성 항체를 배제하기 위하여 항체역가 검사를 시행하였다. 그러나 항체가는 1:128로 고역가 저결합성 항체의 특성을 보이지 않았음이 확인되었고, 항체 동정을 스위스의 Dia-med사로 의뢰하였다. 교차검사를 시행한 농축적혈구 20여 단위와 모두 응집을 보였으나, 당시 급박한 상황으로 수혈이 필요하다고 판단되어 이 중 응집이 가장 적은 적혈구 2단위를 출고하였다. 수혈 후 발열(37.2-39.2°C)과 오한을 호소하였으나 혈색소는 5.4 g/dL로 증가하였으며, 혈압이 상승하여 환자는 histocryl 주입을 통한 내시경적 지혈술을 받은 후 출혈 병변이 성공적으로

지혈되었다.

이후 추가 혈액 요청이 있어 혈액은행 보유 혈액 중 교차시험상 응집이 가장 적은 적혈구 2단위를 더 출고하였다. 총 4 단위를 수혈 받은 입원 2일째 추적 검사 소견상 젓산탈수소효소 628 U/L, 총 빌리루빈 3.9 mg/dL, 혈장 혈색소 31.8 mg/dL, 요 혈색소 양성, 합토클로빈 <10 mg/dL, 직접항글로불린 검사상 양성(IgG 양성, C3d 음성) 등의 용혈수혈부작용에 합당한 소견을 보였다(Table 1).

이후 적합한 혈액을 찾기 위하여 A형 및 O형인 가족 중에서 지정헌혈을 위하여 교차시험을 먼저 실시하였으나 모두 환자의 혈청과 부적합하여 채혈을 실시하지 않았고, 더 이상의 출혈이 없었기에 추가로 수혈을 하지 않았다. 또한 가족 중에서 Kell 혈액형군 항원검사가 가능하였던 자녀 4명은 k 항원이 양성으로 Knull 표현형이 배제되었다. 그 후 환자는 간경화 및 정맥류와 복수에 대한 보존요법을 받으면서 저하된 혈색소 상승을 위하여 경구 및 정주로 스테로이드와 철분제제의 투여를 받았다. 다행히도 혈색소는 계속 상승하여 퇴원 시에는 7.7 g/dL까지 회복되었고, 다른 용혈을 나타내는 검사소견도 정상화되었다. 비록 3단위 수혈 후 섬유소원분해산물(fibrin degradation products)와 D-dimer의 증가 소견과 입원 14일째 이노제에 의한 부작용으로 혈액요소질소/크레아티닌이 일시적으로 증가한 소견은 보였으나, 입원기간중 소변량도 잘 유지되었고 이후의 혈액요소질소/

Table 1. Laboratory findings of the patient during admission

	D1-1	D1-2*	D1-3*	D2*	D3	D4	D6	D11	D14	D16	Reference range
WBC (10 ³ /μL)	12.2			21.9	6.8	8.9	9.4	2.6	3.5	3.7	3.9-9.7
Hb (g/dL)	4.4	5.4	4	5.2	4.2	3.7	4.2	6.2	7.4	7.7	11.7-17.1
PLT (10 ³ /μL)	128			45	30	38	54	62	82	89	134-387
T-Bil (mg/dL)	1.1			3.9	4.9	3.4	1.6	1.1		1.1	0.2-1.2
D-Bil (mg/dL)		0.6	1.5	1.6	2	1.4	0.7				0.0-0.4
Plasma Hb (mg/dL)			41.1	31.8		13.5					0.0-10.0
urine Hb			+	+		+					
LDH (U/L)			511	628		449				173	100-200
Haptoglobin (mg/dL)			<10	<10		<10					30-200
BUN (mg/dL)	35			28.1	25.5	21	11.5	22.9	70.3	16.4	8-25
Cr (mg/dL)	1.2			0.9	0.7	0.7	0.8	0.9	1.0	1.0	0.5-1.4
PT (sec)	20.1					15.4	19.2	17.6		17.4	10.2-13.8
aPTT (sec)	31					35	34	35		31	25-37
FDP (μg/mL)			>20								0-4
D-dimer (μg/mL)			3.09								0.00-0.35
DAT				IgG(+), C3d(-)							
Ab titration			1:128								

*The patient received two units of packed red blood cells (PRBCs) before sampling on D1-2, one unit of PRBCs before D1-3, and one unit of PRBCs before D2.

Abbreviations: D1-1, the first laboratory test on admission day 1; D1-2, the second laboratory test on admission day 1; D1-3, the third laboratory test on admission day 1; D16, admission day 16; WBC, white blood cell; Hb, hemoglobin; PLT, platelet; T-Bil, total bilirubin; D-Bil, direct bilirubin; LDH, lactate dehydrogenase; BUN, blood urea nitrogen; Cr, creatinine; PT, prothrombin time; aPTT, activated partial thromboplastin time; FDP, fibrinogen degradation product; DAT, direct antiglobulin test; Ab, antibody.

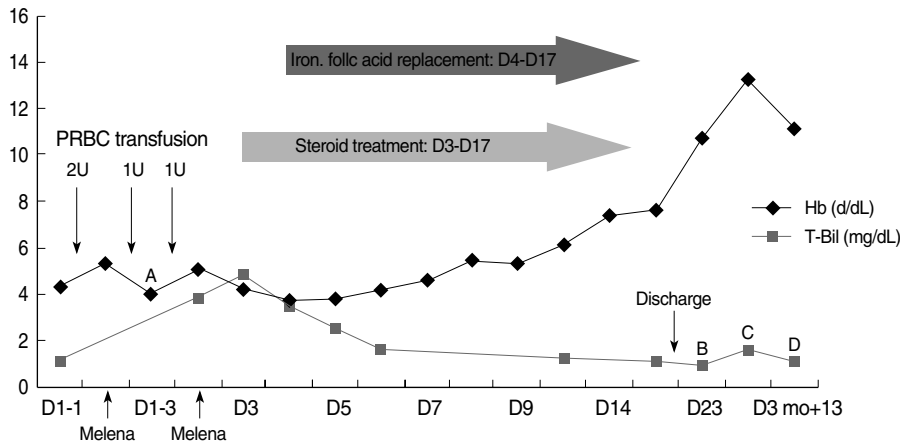


Fig. 1. Changes in the levels of hemoglobin and total bilirubin in the patient. Ab titration result: A, 1:128; B, 1:2048; C, 1:1024; D, 1:1024. Abbreviations: See Table 1.

크레아티닌 및 혈액응고검사 소견은 수혈 전에 비하여 별 변화가 없어 치명적인 용혈수혈부작용 증상 없이 회복되었다(Fig. 1).

이후 스위스의 Dia-med사에 항체 동정을 의뢰한 결과 미세원주응집법을 이용한 간접 항글로불린 단계와 효소(papain)법에서 양성을 보이는 항 Ku 항체로 동정되었고, 환자의 적혈구는 K/k/Kp^a/Kp^b 항원도 미세원주응집법상 모두 음성으로, 극히 드문 혈액형인 Knull 표현형임이 밝혀졌다.

퇴원 1주 후 외래 방문하여 시행한 항체역가 검사결과는 1:2,048로 여전히 높은 항체가를 보였으나, 혈색소는 10.8 g/dL로 호전되었다. 퇴원 11주 후 외래 방문시에 항체역가는 1:1,024였고, 혈색소 13.4 g/dL, 젖산탈수소효소 188 U/L, 총 빌리루빈 1.6 mg/dL의 검사소견을 보였으며, 퇴원 13주 후 외래 방문시에 항체역가는 1:1,024였으며, 혈색소 11.2 g/dL, 젖산탈수소효소 148 U/L, 총 빌리루빈 1.1 mg/dL의 검사소견을 보였다.

고 찰

본 증례의 환자는 간경화 및 식도 정맥류 출혈로 수혈 받은 과거력이 있으므로 수혈로 인하여 과거에 항원에 노출된 것으로 판단된다. 또한 과거 방문 시에 비예기항체가 검출되었으나 동정이 불가능하였고, 퇴원하여 더 이상의 수혈을 받지 않았기에 동정불가로 기록되었던 환자였다. 그러나 만약 당시에 항체를 명확하게 동정하였다면, 본 증례처럼 향후 수혈이 필요한 경우 치료방향 설정에 도움을 받을 수 있었을 것이다. 따라서 본 증례의 환자처럼 수혈을 자주 받거나 응급수혈의 가능성이 높은 환자들에서는 비예기항체가 검출될 경우 수혈 전에 항체를 명확히 동정하는 것이 필요할 것으로 생각되었다.

본 증례의 경우 국내에서는 항체 동정이 불가능하여 외국에 의뢰해야 했기에 항체 동정에 많은 시간이 소요되었다. 대신 수혈 전 환자의 항체역가 검사를 시행하였는데, 이는 고역가 저결

합성 항체가 확인될 경우 대부분 임상적으로 별문제가 없으므로[8, 9] 수혈이 무리 없을 것이라는 판단에서였다. 그러나 항체가는 1:128이었고, 고역가 저결합성 항체의 특성은 보이지 않았기 때문에 당시에 수혈을 결정하는데 어려움이 있었다. 그러나 환자의 상황이 급박하였고, 고빈도항원인 Jr^a 항원 음성인 Anti-Jr^a 항체 양성 환자에게 Jr^a 항원 양성 적혈구의 수혈 후 경미한 용혈만이 관찰되었다는 보고[10]도 있었기에 수혈을 실시하였다. 만약 항체 동정이 초기에 이루어졌다면 추후 수혈 여부를 결정하는데 도움을 받았을 것으로 여겨지므로 국내에도 이러한 희귀혈액형에 대한 검사를 수행해 줄 수 있는 병원이나 기관이 필요할 것으로 생각된다.

항 Ku 항체는 임상적으로 중요하며 Kell 혈액형군 항원 전체에 대한 항체이므로 수혈이 필요할 경우에는 Knull 적혈구만이 수혈에 적합하나[1-7], Knull 표현형을 지닌 사람은 전세계적으로도 매우 드물다[1, 3]. 더욱이 Kell 혈액형군 항원에 대한 국내 빈도는 K 0.5%, k 99.5%, Kp^a 0%, Kp^b 100%, Js^a 0% Js^b 100%로 보고[11]되었을 정도로 Knull 표현형이 알려져 있지 않으므로 단시간 내에 적합한 혈액을 찾지 못한 현실적으로 어려운 일이다. 따라서 검사기관 및 국가 간 공조체계 설립 및 희귀혈액형을 가진 헌혈자 등록제 등의 제도적 기반 마련이 이루어진다면, 이러한 희귀 혈액형 환자들의 수혈 시 매우 큰 도움이 될 것으로 여겨진다[12]. 현재 대한적십자사에서 Rh 음성혈액은 ‘Rh 음성봉사회’의 참여를 통하여 혈액공급에 도움을 받고 있다. 또한 2005년 8월부터는 특정항원 음성으로 확인된 헌혈자를 대상으로 안내문을 발송하고 필요한 경우 헌혈참여에 동의한 헌혈자를 ‘특정항원 음성혈액 등록헌혈자’로 관리하고 있다. 이러한 제도를 통하여 특정항원 음성혈액의 수혈이 필요한 수혈자에게 도움을 주도록 노력하고는 있으나, 이에 대한 홍보부족 및 저조한 등록 실적으로 아직까지는 활성화되어 있지 못한 상태이다.

Knull 표현형 환자는 항 Ku 항체에 의한 치명적인 용혈수혈

부작용을 보일 수 있는데, 34단위의 수혈을 받았지만 빈혈의 개선은 보이지 않은 간경변 환자에서 신장주위의 농양으로 인한 신절제술 후 신부전, 호흡부전, 빈혈, 황달, 패혈증으로 치료받다 사망한 후에 Knull 표현형으로서 항 Ku 항체가 동정된 외국의 보고가 있다[2]. 본 증례의 경우 초기에 4단위의 수혈을 실시하였음에도 불구하고 혈색소가 증가하지 않았다. 이는 환자가 수혈을 받는 동안에도 출혈이 지속되었고, 수혈 후에는 용혈수혈부작용이 발생하였기 때문으로 여겨졌다. 그러나, 용혈수혈부작용으로 인한 급성신부전이나 심각한 파중성혈관내응고증은 발생하지 않았다. 본 증례처럼 간병변이라는 동일한 기저질환을 가졌으나 치명적인 용혈수혈부작용을 보였던 외국의 보고[2]에 비하여 본 증례가 경한 증상을 나타낸 것은, 환자에게 수혈된 농축적혈구 단위수가 적었고 외국의 사례처럼 신절제술과 같은 침습적 시술을 받지 않았기 때문이라고 판단된다.

출혈이 멈춘 이후로는 더 이상의 수혈 없이 환자의 기저질환에 대한 보존적인 치료와 함께 스테로이드 및 철분제제의 투여로도 점진적인 혈색소의 회복을 보였다. 따라서 희귀혈액형 환자에서 적합한 혈액이 없을 경우 급성출혈이 없는 한 가능한 수혈을 자제하고 보존적 치료를 유도하여야 할 것으로 여겨졌다.

본 증례처럼 희귀한 혈액형을 가진 환자에서 항체가 검출된 경우에는, 해당 혈액형에 대한 항체의 특징을 미리 파악하여 수혈의 시행여부 및 치료의 방향 설정에 도움을 줄 수 있도록 희귀 혈액형 검사 및 혈액 공급을 위한 제도적 기반 마련이 필요할 것으로 사료되었다.

요 약

Knull 표현형에서는 Kell 혈액형군의 모든 항원이 결핍되어 있다. 항 Ku 항체는 Knull 표현형인 사람에서 수혈이나 임신 등에 의하여 감작되어 생성되며, 치명적인 용혈수혈부작용을 일으킬 수 있다. 간경변의 과거력이 있는 66세 남자 환자가 급성출혈로 응급실로 내원하였다. 환자는 혈액량 감소성 쇼크 상태로 혈압 80/50 mmHg, 맥박 110/분, 혈색소수치 4.4 g/dL였다. 고빈도 항원에 대한 항체 때문에 환자에게 적합한 혈액을 찾을 수 없었으나, 당시 급박한 상황으로 4단위의 농축적혈구를 수혈 받은 후에 중등도의 용혈수혈부작용이 나타났다. 내시경검사상 위분문부의 정맥류 출혈이 있었으며, histoacryl 주입을 통한 내시경적 지혈술을 받은 후 성공적으로 지혈되었다. 출혈이 멈춘 후에는 빈혈치료를 위하여 수혈대신 스테로이드와 기타 약물치료를 실시하여, 퇴원 시에는 혈색소수치가 7.7 g/dL까지 상승하였다. 퇴원 후에 국내에서는 아직 보고가 없는 매우 드문

Knull 표현형 환자의 항 Ku 항체로 동정되었으며, 이로 인하여 중등도의 용혈수혈부작용을 경험하였기에 보고하는 바이다.

감사의 글

본 연구에 도움을 주신 MIRR SciTech 관계자 분들께 감사드립니다.

참고문헌

1. Beadling WV and Cooling L. Immunohematology. In: Henry JB, ed. Clinical diagnosis and management by laboratory methods. 21st ed. Philadelphia, PA: WB Saunders, 2006:633-6.
2. Lin M, Wang CL, Chen FS, Ho LH. Fatal hemolytic transfusion reaction due to anti-Ku in a Knull patient. *Immunohematology* 2003;19:19-21.
3. Brecher ME, ed. Technical manual. 15th ed. Bethesda: American Association of Blood Banks, 2005:340-3.
4. Yu LC, Twu YC, Chang CY, Lin M. Molecular basis of the Kell-null phenotype: a mutation at the splice site of human KEL gene abolishes the expression of Kell blood group antigens. *J Biol Chem* 2001; 276:10247-52.
5. Manoura A, Korakaki E, Hatzidakis E, Saitakis E, Maraka S, Papanastoraki I, et al. Use of recombinant erythropoietin for the management of severe hemolytic disease of the newborn of a K0 phenotype mother. *Pediatr Hematol Oncol* 2007;24:69-73.
6. Lee S, Russo D, Redman CM. The Kell blood group system: Kell and XK membrane proteins. *Semin Hematol* 2000;37:113-21.
7. Redman CM and Marsh WL. The Kell blood group system and the McLeod Phenotype. *Semin Hematol* 1993;30:209-18.
8. Rolih SD. High-titer, low-avidity (HTLA) antibodies and antigens: a review. *Transfus Med Rev* 1989;3:128-39.
9. Yoon SH and Lim YA. A case of anti-Yk^a antibody as an high titer low, avidity antibody: the first case in Korea. *Korean J Blood Transfus* 2008;19:57-62. (윤석호 및 임영애. 고역가, 저결합성 항-Yk^a 항체가 검출된 1예-국내 첫 보고. *대한수혈학회지* 2008;19:57-62.)
10. Chung HJ, Lim JH, Park HJ, Kwon SW. Transfusion of Jr^a-positive red blood cells to a Jr^a-negative patient with anti-Jr^a. *Korean J Blood Transfus* 2007;18:111-5. (정희정, 임지훈, 박현준, 권석운. Anti-Jr^a 항체 양성 환자에게 Jr^a 항원 양성 적혈구 수혈 경험. *대한수혈학회지* 2007; 18:111-5.)

11. Han KS, Park MH, et al., eds. Transfusion medicine. 3rd ed. Seoul: Korea Medical Publishing, 2006:226-7. (한규섭, 박명희 등. 수혈의학. 제3판. 서울: 고려의학, 2006;226-7.)
12. Marconi M, Revelli N, Villa MA, Manera MC, Paccapelo C, Magagna V. A regional rare blood donor registry and bank of frozen blood units in ITALY. *Transfusion Today* 2008;76:25.