

□ Roentgenogram of the ISSUE □

## 급성 호흡부전 임신부에서의 폐병변

아주대학교 의과대학 호흡기내과학교실, 방사선과학교실\*, 병리학교실\*\*

박태병 · 황성철 · 이이형 · 박경주\* · 주희재\*\*

= Abstract =

## Unusual Roentgenographic Presentation of Lung Cancer in a Pregnant Woman with Acute Respiratory Failure

Tae Byung Park, M.D., Sung Chul Hwang, M.D., Yi Hyeong Lee, M.D.,  
Kyung Joo Park, M.D.\* and Hee Jae Joo, M.D.\*\*Department of Pulmonary and Critical Care medicine, Department of Radiology,\* and Department of Pathology\*\*  
College of Medicine, Ajou University, Suwon, Korea

Diagnostic procedures in pregnant women is limited and is usually delayed, especially so if she is on mechanical ventilation. A 28-year-old pregnant woman with severe dyspnea was referred to our hospital under the impression of miliary tuberculosis. The respiratory failure was so severe that patient had to be managed with mechanical ventilator under clinical impression of overwhelming pneumonia or pulmonary tuberculosis. But the patient's conditions deteriorated. Bronchoscopy and blind transbronchial lung biopsy performed to determine the nature of the etiology, and to our surprise, revealed squamous cell carcinoma of the lung.

**Key Words:** Pregnancy, Lung cancer, Respiratory failure

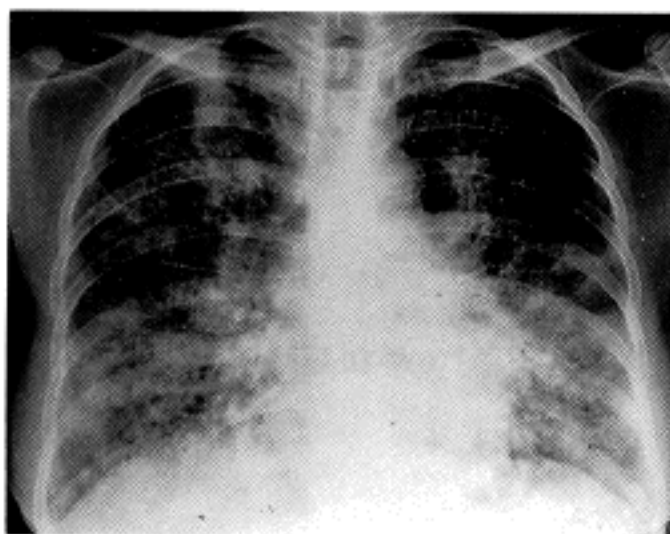
## 증 례

임신 20주의 28세 산모가 호흡곤란을 주소로 응급실을 통해 입원하였다. 환자는 평소 특별한 문제 없이 지내왔는데 내원 1개월 전부터 시작된 기침이 호전 없어서 개인병원과 보건소에서 흉부단순촬영을 해본 결과 결핵이 의심된다하여 객담검사를 의뢰하고 결과를 기다리던 중 호흡곤란이 심해져 다른 준종합병원 방문하여 중증 폐결핵 및 폐렴 의심하에 전원되었다. 과거병력상 2년전 제왕절개로 분만하였고 결핵병력 등 다른 특이사항은 없었으며 직업은 가정주부이고 흡연력은

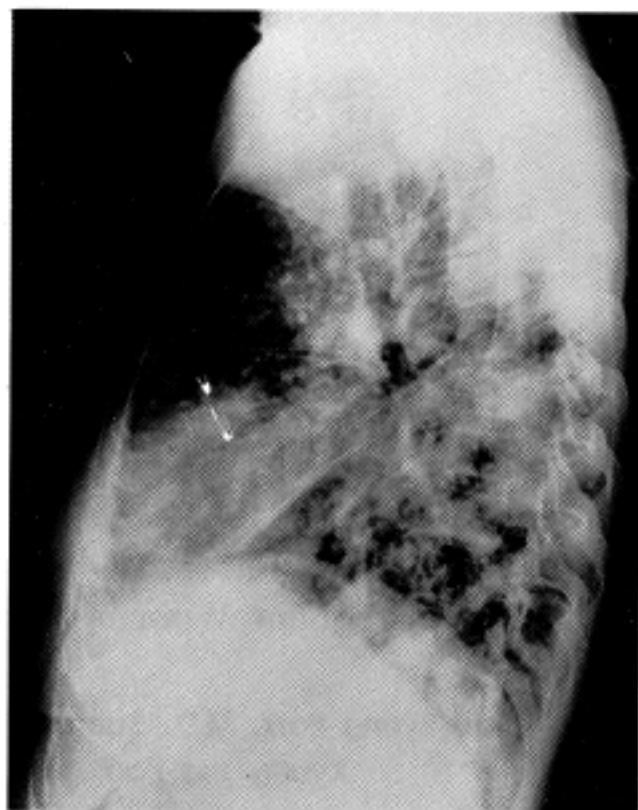
없었다.

응급실 내원 당시 혈압 120/80mmHg, 맥박 120회/분, 호흡수 40회/분, 체온 38.5℃ 였고 의식은 명료하였으나 호흡곤란이 심한 상태로 양측 폐야에서 거친호흡음 및 수포음이 들렸고 복부는 임신으로 인해 팽대되어 있었다. 산부인과적 진찰에서 태아상태는 아직 양호한 정상적인 임신으로 확인 되었다.

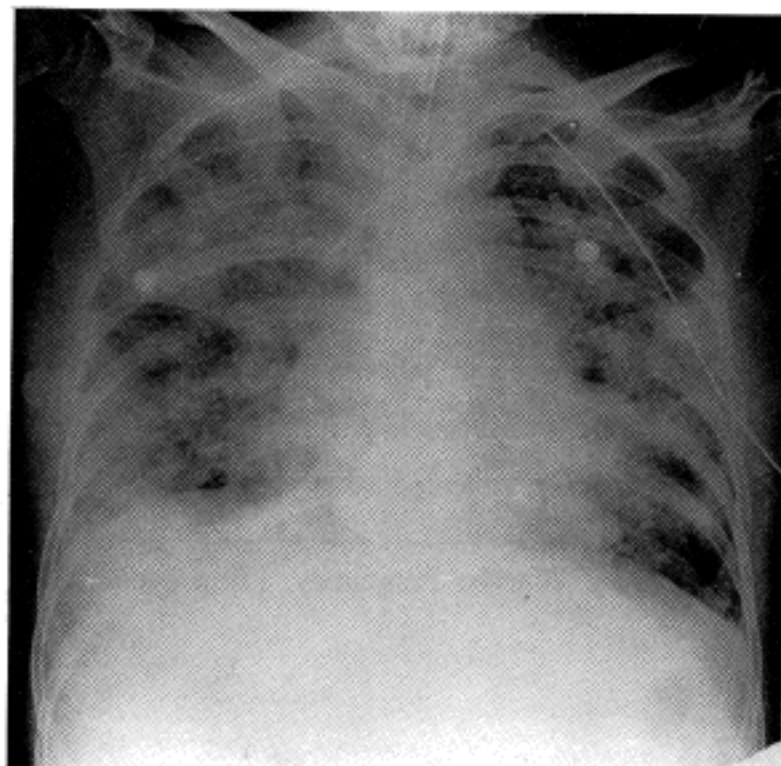
**검사소견 및 경과:** 내원 당시 동맥혈분석상 pH 7.44, pCO<sub>2</sub> 31.7mmHg, pO<sub>2</sub> 93.4mmHg, 산소포화도 96% 였으나 환자의 호흡곤란이 심했고 내원 12시간후 산소포화도가 86%로 감소하고 pCO<sub>2</sub> 47.7mmHg로 증가하여 기관삽관후 기계호흡을 시작하였다. 그러나 기계호



**Fig. 1.** Chest PA and left lateral view (on day 1) showing ill-defined patchy opacity and nodules on both lung field with suspicious cavitory lesions on right upper lung.



**Fig. 2.** Chest PA (on day 4) showing increased air-space consolidation and chest tube insertion state due to pneumothorax.



폐생검을 시행하였다. 기관지경상 좌측 주 기관지의 점막이 충혈되어 있고 표면이 거칠었으나 특기 할 만한 기관지내 병변은 없었으며 좌측하폐엽에서 폐생검(X3) 및 기관지세척을 시행하였다. 시술중 기관지경을 삽입한 직후부터 기도압이 매우 상승하고 산소포화도가 90%이하로 감소하여 수차례 기관지경을 제거하여 산소포화도가 회복되기를 기다려야 하였으므로 분절기관

흡 시작 후 fighting이 있는 상태에서 이산화탄소의 저류가 증가하고 기도내압이 50 mmHg이상으로 초과되면서 좌측기흉이 발생하여 흉관삽관 및 다량의 진정제 및 근이완제를 사용하게 하였다. 내원당시 혈액검사상 혈색소 13.0g/dL, 혈소판 386,000/mm<sup>3</sup>, 백혈구 14,400/mm<sup>3</sup>(중성구 84.3%, 임파구 5.9%, 단핵구 6.5%, 호산구 2.5%)였고 혈청생화학 검사는 정상이었다. 혈청 항핵항체(ANA) 및 류마티스 인자 음성이었고 요검사도 정상 소견이었다. 흉부 단순촬영상 양폐야에 경계가 명확하지 않은 침윤성 음영 및 결절들이 있고 우상엽에는 공동을 의심할 병변이 있어서 폐결핵 및 폐렴의 가능성이 있어보였다(Fig. 1). 환자 상태가 위중하여 우선 항결핵제로 Isoniazid, Ethambutol, Rifampin 투여를 시작하고 산모 위주로 치료하기로 가족과 합의 후 항생제로 ceftriaxone, teicoplanin, amikacin을 병합투여 하였다. 그러나 연속 3회 시행한 객담도말검사상 항산균은 3회 모두 음성 이었고 혈액배양 음성, 객담 세균배양 음성이었고 객담 도말에서 진균이 검출되었으며 환자의 열은 떨어지지 않고 전신상태 및 방사선 소견이 계속 악화되었다(Fig. 2).

### 진단 및 진단후 경과

입원 제 4병일에 원인균주의 확인을 위해 경기관지

지 단계의 세부적인 관찰이 불가능 하였고 우측 기관지의 관찰은 미처 시도하지 못하였다.

경기관지폐생검상 편평상피세포암으로 확인되었고 (Fig. 3), 시술후의 객담세포진 검사에서도 동일 소견을 보였다. 생검조직과 기관지세척액의 배양에서 의미있는 세균, 항산균, 진균은 검출되지 않았다. 39℃를 넘는 발열은 amphotericin B까지 투여했어도 여전히 조절되

지않고 혈중 이산화탄소의 저류는 더심해지고 방사선 소견도 더 악화되었으며(Fig. 4) 입원 12일 때 다발성 장기 부전이 시작되더니 이틀 후 사망하였다.

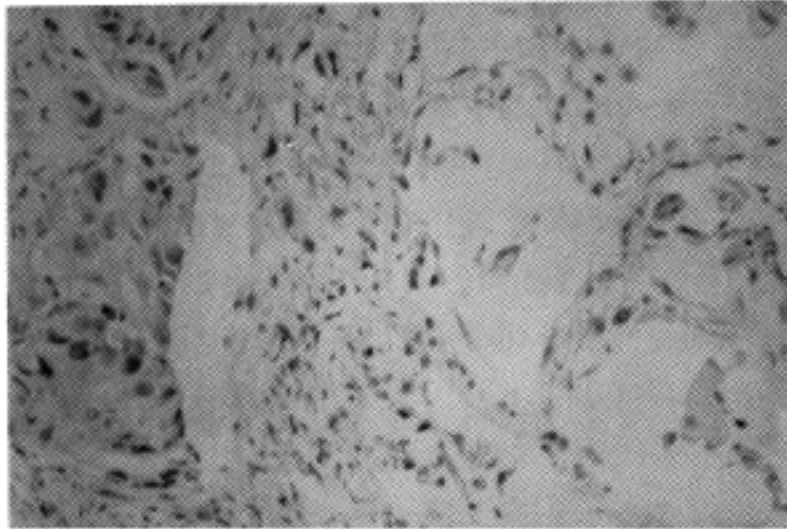


Fig. 3. Photographs reveals poorly differentiated squamous cell carcinoma(H&E, X200).

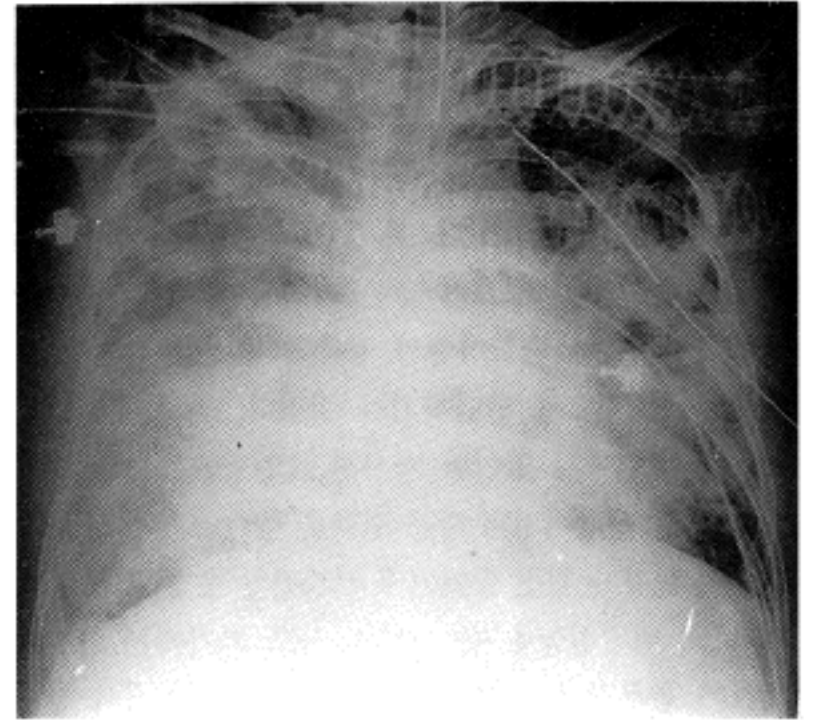


Fig. 4. Chest PA(on day 12) showing more aggravated haziness.

Table 1<sup>5)</sup>. Clinicopathologic Feature of Bronchogenic Carcinoma in Persons Younger Than 40 Years

	Literature	CAMC	total
No. of cases	780	52	832
Males/females	566/214(2.6:1)	35/17(2:1)	601(2.6:1)
% Asymptomatic at presentation	9 (59/652)	5.7(3/52)	8.8(62/704)
Positive smoking history	88.9%(542/610)	80.8%(42/52)	88.2(584/662)
Duration of symptoms			
Mean (mo)	4.75	5.0	4.8
Range	1~18	1~12	1~18
Pathology			
Adenocarcinoma	281 (36%)	28 (54%)	309 (37.1%)
Squamous cell	144 (18%)	18 (35%)	162 (19.5%)
Large cell of undifferentiated	132 (17%)	4 (7.5%)	136 (16.3%)
Small cell	155 (20%)	2 (3.5%)	157 (18.9%)
Others or unclassified	68 (9%)	—	68 (8.2%)
Stage			
I and II	169 (21%)	12 (23%)	181 (22%)
III and IV	611 (79%)	40 (77%)	651 (78%)
Surgically resectable Pts.	28.3%(175/619)	23%(12/52)	28%(187/671)
5-year survival	6.3%(43/679)	11.5%(6/52)	6.7%(49/731)

CAMC :Charleston Area Medical Center

## 고찰

폐암은 중년이후의 남성, 특히 흡연력이 있는 경우 호 발하는 것으로 인식되어 있어서 젊은 연령, 특히 여성 인 경우 의심하기가 쉽지 않다. 그러나 최근 젊은 사람 이나 여성에서의 폐암 발생이 점차 많이 보고되고있고 흡연력과 무관한 경우도 많아<sup>1)</sup> 연령, 성별, 흡연력과 무관하게 환자의 방사선 소견이나 다른 임상소견을 해석해야 하는 경우가 있다. 본 증례의 경우 28세의 임신 부이고 흡연력이 없으며 짧은 기간동안 호흡기증상이 진행되어 흉부단순촬영상의 양측 폐병변을 감염성 질환에 의한 것으로 판단하기가 쉬웠다. 특히 우상엽의 공동성 병변까지 있어서 방사선 소견만으로는 폐결핵 이나 심한 폐렴이외의 다른 질환을 생각하기 어려웠다. 더우기 환자가 임신 중이어서 어지간한 증상은 참고 넘 기고 또 병원진찰을 받는다하더라도 초기에는 환자나 의사가 흉부방사선 촬영을 기피하기 십상이어서 상당히 진행된 단계에서 폐의 병변이 발견된 것으로 생각되 었다. 속립성결핵이나 결핵성폐렴으로 호흡부전에 빠 져서 기계호흡을 시행해야 하는 경우는 구미지역에서 도 종종 보고되어 있고<sup>2)</sup>, 결핵유병률이 높은 지역에서 는 더욱 많을 것으로 생각되어지는데, 본 증례도 여기 에 해당되는 경우로 보고 일단 항결핵제를 투여하게 되 었다<sup>3)</sup>. 물론 결핵 이외의 다른 감염 가능성도 배제할 수 없어서 항생제 복합투여도 동시에 시행하였다. 그러 나 환자의 상태가 더욱 악화되고 원인균 검출이 만족스 럽지 못하여 기관지경을 이용한 PSB(Protected specimen brushing)이나 BAL 등의 침습적 검사가 요구되는 상 황<sup>4)</sup>이었다. 저자들은 폐생검 및 기관지세척술을 시 행하였고 그결과 애초에는 예상치 못했던 폐암을 진단 하게 된 것이다. 흉부 CT는 환자의 상태가 위중하여 시행치 못한 점이 아쉬우나 산부인과 진찰이나 두경부 검사상 다른부위의 원발암이 폐로 전이된 소견은 의심 할 수 없었다. 젊은 연령에서의 폐암에 관해 간단히 살 펴보면 Jubelier 등<sup>5)</sup>은 전에 16개의 문헌에서 보고된 (Published series) 총 780예와 Charleston Area Medical Center(CAMC)의 52예의 40세 미만에서 발

생한 폐암의 임상상을 분석하였는데 Table 1에 요약하 였다. 여기서 40세 미만 연령군의 폐암에서도 남자, 흡 연자의 비율이 높고 조직형은 선암이 많음을 볼 수 있 다. 예후는 일반적인 추정과는 달리 젊은군에서의 진단 당시 병기나 수술적절제율, 5년 생존율 등의 지표가 전 체 폐암 환자에서의 수치보다 통계적으로는 별 차이가 없는 것 같다. 빈도를 보면 CAMC에서의 같은기간 진 단된 폐암이 총 4,024예로 40세 미만의 폐암은 전체의 1.2%로 낮은 편이라고 하겠다. 반면 Green 등<sup>1)</sup>은 멕시 코의 한 병원에서 10년간 폐암발생 총 1,069예 중 연령 이 19세~40세인 경우 48예(4.5%)를 보고하였는데 이 에 의하면 성비가 1:1이고 흡연자는 46%, 그리고 조직 형은 선암이 54%로 역시 발생 빈도는 낮지만 성별이나 흡연과는 관련성이 적은 것으로 나타났다. 임신이 폐암 에 끼치는 영향에 대해서는 아직 확실한 자료가 부족한 것으로 되어있다<sup>6)</sup>.

## 참고 문헌

- 1) Green LS, Fortoul TI, Ponciano G, Robles C, Rivero O: Bronchogenic cancer in patients under 40 years old. *Chest* 104:1477, 1993
- 2) Penner C, Roberts D, Kunimoto D, Manfreda J, Long R: Tuberculosis as a primary cause of respiratory failure requiring mechanical ventilation. *Am J Resp Crit Care Med* 151:867, 1995
- 3) Hamadeh MA, Glassroth J: Tuberculosis and pregnancy. *Chest* 101:1114, 1992
- 4) Kenneth VL, Antoni T: Community-acquired pneumonia in the intensive care unit. *Clinics in chest medicine* 16(1):155, 1995
- 5) Jubelier AJ, Wilson RA: Lung cancer in patients younger than 40 years of age. *Cancer* 67:1436, 1991
- 6) Sato H, Yano H, Yazawa T, Hasegawa S: Successful pregnancy after curative therapy for advanced lung cancer. *Chest* 105:307, 1994