

혈정액증에서의 전립선 및 정낭의 경직장 초음파 촬영술

아주대학교 의과대학 비뇨기과학교실

안 현 수

=Abstract=

Transrectal Ultrasonography of the Prostate and Seminal Vesicles with Hemospermia

Hyun Soo Ahn

From the Department of Urology, Ajou University School of Medicine, Suwon, Korea

Hemospermia, the presence of blood in the semen, is an uncommon symptom. It does, however, frequently cause the patient's concern, particularly due to fear of cancer. Transrectal ultrasonography was performed in 18 patients with hemospermia from June 1994 to June 1996. Four patients showed normal findings and in 14 patients' (78%) findings were abnormal. These included seminal vesicle dilatation (5 patients), seminal vesicle cyst with calculi (2 patients), prostatic calculi (2 patients), seminal vesicle dilatation with prostatic cyst (4 patients) and seminal vesicle dilatation with prostate calculi (1 patient). However, no malignant lesions were found in the prostate or seminal vesicles. Transrectal ultrasonography is a useful and noninvasive procedure to investigate the cause of hemospermia. Furthermore, transrectal ultrasonography could demonstrate latent diseases and exclude malignancy of the prostate and seminal vesicles in patients with hemospermia.

Key Words: Hemospermia, Transrectal ultrasonography, Prostate, Seminal vesicles.

서 론

정액에 피가 섞여 나오는 혈정액증은 비교적 드물지 않은 비뇨생식기 증상의 하나로서, 환자에게는 상당한 당혹감을 주며, 특히 악성 종양에 대한 걱정을 할 수가 있다¹⁾. 혈정액증은 대부분이 간헐적이며, 양성적인 경과를 취하지만 그 의의나 명백한 원인에 대해서는 아직 잘 알려져 있지 않다. 이론적으로는 고환, 부고환, 정관, 전립선, 정낭 등에 병변이 있게 되면 혈정액증이 나타날 수 있으나 실질적으로는 대부분 전립선과 정낭 질환과 연관되어 나타난다. 과거에는 일반적인 검사와 방광요도경검사, 정낭조영술과 같은 침습성 진단법으로도 원인을 발견하기 어려

웠다. 수년전부터는 정낭, 사정관 그리고 전립선에 대하여 해부학적 이상소견을 찾아낼 수 있는 비침습적인 경직장 초음파촬영술이 널리 사용되고 있다. 저자는 경직장 초음파촬영술을 이용하여 혈정액증 환자에서 그 원인 병변의 진단 및 치료적 가치에 대하여 고찰하였다.

관찰대상 및 방법

1994년 6월부터 1996년 6월까지 혈정액증을 주소로 본원 비뇨기과에 내원한 18명의 환자를 대상으로 하였다. 모든 환자에서 자세한 병력 조사와 요 검사, 요 배양검사, 전립선 직장내 촉지, 전립선 분비액에 대한 현미경적 검사와 함께 경직장 초음파촬영술을 시행하였다. 경직장 초음

파촬영술은 ATL LU-9HDI 7MHz intracorporeal linear and convex array transducer를 사용하여 방광 충만 상태에서 좌측 슬흉위를 취한 후에 우에서 좌의 종단면과 정낭에서 전립선 첨(prostatic apex)까지의 횡면을 관찰하여 전립선 용적 및 전립선, 정낭, 사정관의 이상 소견 유무를 확인하였다. 본 연구에서 사용된 경직장 초음파촬영술의 진단 기준으로는 정낭 확장 및 결석, 전립선 낭종 및 결석 등이 사용되었고, 정낭의 확장은 정낭의 비대칭적 확장 또는 양쪽 정낭의 전후 길이가 1.5cm 이상인 경우로 하였다²⁾.

결 과

대상 환자 18명의 연령 분포는 25세부터 58세까지로 평균 37.9세였으며, 이 중 30대가 7명(39%)으로 가장 많았고, 20대가 5명, 40대가 3명, 50대가 3명이었다. 9례(50%)에서는 증상 발현 후 1달내에 병원에 내원하였으며, 10년 동안 간

헐적으로 혈정액증이 나온 경우도 있었다. 현병력상 2명에서만 경한 빈뇨를 호소하였고, 4명에서는 육안적 혈뇨를 호소하였다. 과거력에서 1명에서 요로감염증, 2명에서 만성전립선염으로 치료받은 적이 있었다. 직장 촉진 검사에서는 55세 이상 환자 2명에서 경한 전립선비대증 소견을 보였고, 그외에는 특이 사항이 없었다. 일반 검사실 소견으로 요 검사 및 요 배양검사에서, 2명에서 현미경적 혈뇨를 보인외에 정상 소견이었으며, 혈뇨를 보인 2명에서도 경정맥요로조영술 등의 검사 결과 정상 소견이었다. 육안적 혈뇨를 호소하였던 4명에서는 요 검사에서 혈뇨를 나타내지 않았으며, 다른 검사에서도 정상 소견이었다. 경직장 초음파촬영술 결과 4례에서는 정상 소견을 보였고 14례(78%)에서는 이상 소견을 보였는데 정낭확장 5례(Fig. 1), 정낭 낭종 및 결석 2례(Fig. 2), 전립선 결석 2례(Fig. 3), 정낭 확장 및 전립선 낭종 4례(Fig. 4), 정낭 확장 및 전립선 결석 1례 등이 관찰되었다(Table). 전립선 낭종

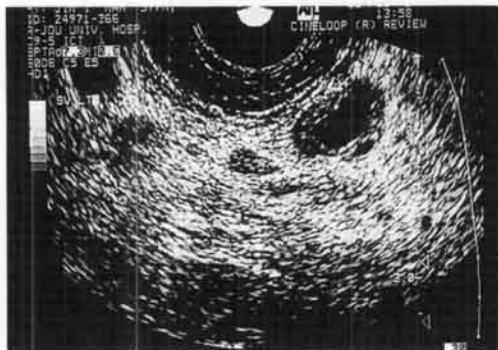

Fig. 1. Transverse image demonstrating asymmetric dilated seminal vesicle.

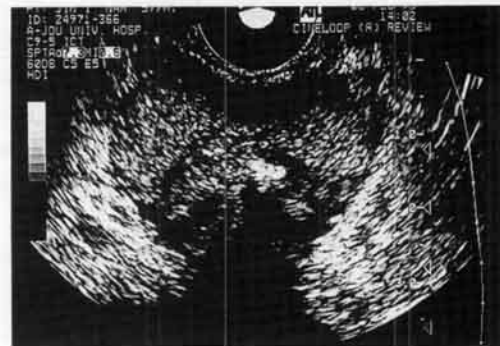

Fig. 3. Transverse image demonstrating prostatic calculi.

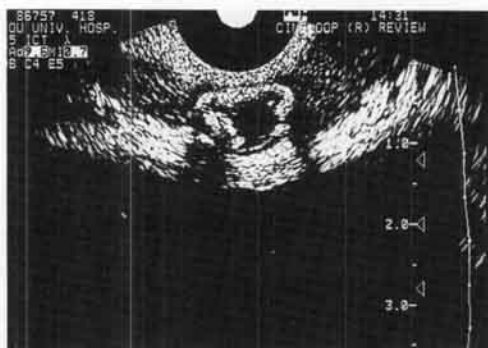


Fig. 2. Transverse image demonstrating seminal vesicle cyst with calculi.

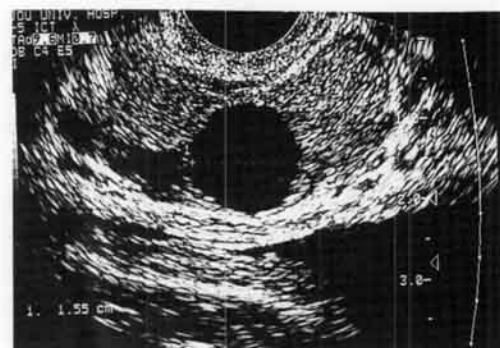

Fig. 4. Transverse image demonstrating cystic structure in the midline of the prostate.

Table. Transrectal ultrasonographic findings of 17 hemospermia patient

US findings	No. Pts.(%)
Normal	4(23.5)
Seminal vesicle dilatation	5(29.4)
Seminal vesicle cyst with calculi	2(11.8)
Prostate calculi	2(11.8)
Seminal vesicle dilatation with prostate cyst	4(23.5)
Seminal vesicle dilatation with prostate calculi	1(5.9)

환자 중 낭종 크기가 1.5cm 이상이었던 2례에서는 경직장 초음파 유도하에 낭종 천자를 실시한 후 증상이 소실되었다.

고 안

혈정액증은 여러 가지 다양한 병적 요인에 의해 발생되나 아직 그 원인은 명확히 알려져 있지 않다. 혈정액증은 사춘기 이후 어느 연령에서나 나타날 수 있으나 중년에 가장 빈도가 높고 약 85%에서는 반복되어 나타나며, 장기간 추적해보면 대부분 양성 경과를 취하며, 자연소실 된다고 한다³⁾. Mulhall 등⁴⁾은 환자의 평균 연령은 37세이며, 증상 기간은 1-24개월이라고 하였다. Jones⁵⁾는 환자의 평균 연령은 29세이며 대부분 (76%)의 환자는 한두번의 혈정액증만을 나타낸다고 하였다. Leary와 Aguilo⁶⁾는 장기간 추적 관찰한 150명의 혈정액증 환자 중 35명에서, 27명의 전립선비대증 등의 유의한 비뇨기과적 질환이 발생하였는데 이들이 혈정액증과 직접 관련이 있는지는 불확실하다고 하였다.

경직장 초음파촬영술이 사용되기 전에는 원인을 규명하기 어려운 특발성 혈정액증이 60-70% 정도로 보고되고 있다^{6,7)}. Tolley 등은 환자의 72%에서 원인을 규명할 수 없었으며, 소수의 환자에서 외상, 혈우병, 귀두의 혈관종, 전립선비대증 등이 발견되었으나, 이들이 혈정액증의 직접적인 원인이라고 확신하지는 못하였다. 이들은 혈정액증 환자를 비뇨기과적 증상의 동반 여부에 따라 2군으로 분류하여 증상 동반이 없는 군

은 침습적인 비뇨기과적 검사가 필요없고, 증상을 동반하는 군은 침습적인 비뇨기과적 검사가 필요하다고 하였다⁷⁾.

혈정액증의 원인은 아직 확실치 않은데, 과거에는 남성 호르몬의 영향으로 정낭 점막이 비후되어 발생한다고 믿고 여성 호르몬을 치료제로 사용하였으나, 혈정액증은 자연소실되기 때문에 여성 호르몬제의 치료 효과는 확실치 않다³⁾. 혈정액증을 일으킬 수 있는 병변은 상당히 다양하나 대부분은 정낭과 전립선 질환과 관계가 있다. 결핵 감염과의 관계를 강조하기도 하고⁸⁾, 전립선 요도내의 선종성 폴립⁹⁾ 등이 원인이 된다고 보고하여 방광요도경검사의 필요성을 주장하기도 하였다. 또한 주혈흡충증 (Schistosomiasis)에 의한 혈정액증도 보고되어 있다¹⁰⁾.

혈정액증의 원인을 찾기 위한 확정된 진단 방법은 아직 없으나 일반적으로 병력조사, 신체검사, 요 검사, 전립선 분비물 검사 및 정액 검사가 실시되며 이외에 방광요도경검사^{7,9)}, 경정맥요로 조영술⁸⁾ 등이 시행되었으나 많은 경우에 원인 규명이 이루어지지 않았다. Littrup 등³⁾이 48명의 혈정액증 환자에서 경직장 초음파촬영술을 시행하여 42례에서 정낭 및 사정관의 이상 소견을 보고한 이후 Etherington 등¹¹⁾은 83%, Amino 등¹²⁾은 74%에서, 이등¹³⁾은 75%에서 경직장 초음파촬영술 상의 이상 소견을 보고하여 본 연구에서의 78%와 유사한 결과를 나타내었다. 경직장 초음파촬영술에서 나타나는 병변이 모두 혈정액증의 원인이라고 말할 수는 없으나, 혈정액증의 원인이 중대한 질환이 아님을 설명하고, 악성 종양 등이 아님을 확인시켜주어, 환자를 안심시켜주는 것이 중요하다. 혈정액증은 일반적으로 양성적 경과를 취하지만³⁾, 2%⁹⁾, 혹은 5-10%¹⁴⁾의 악성 종양을 동반하기 때문에 40세 이상이면 계속적인 혈뇨가 있을 때는 정밀한 검사를 권유하고 있다.

저자는 전립선 낭종이 발견된 환자 중 1.5cm 이상의 2례에서 전립선 낭종 천자를 시행하여 좋은 결과를 얻었는데, Fuse 등¹⁵⁾은 경직장 초음파 유도하에 확장된 정낭안에 비늘을 찢러 내용물을 천자하고, 같은 바늘로 항생제, steroid, 항응고제 등을 주입하는 방법을 보고하고 있다.

결 론

1994년 6월부터 1996년 6월까지 혈정액증을 주소로 내원한 18명의 환자를 대상으로 경직장 초음파촬영술을 시행하였다. 연령 분포는 25세부터 58세까지로 평균 37.9세였으며 이 중 30대가 7명으로 가장 많았다. 경직장 초음파촬영술에 나타난 이상 소견은 정낭 확장 5례, 정낭 낭종 및 결석 2례, 전립선 결석 2례, 정낭 확장 및 전립선 낭종 4례, 정낭 확장 및 전립선 결석 1례로 총 14례에서 이상 소견이 발견되었다. 발견된 이상 소견이 혈정액증의 원인이라고 단정지을 수는 없으나, 혈정액증에서의 경직장 초음파촬영술은 원인 병변을 규명하는데 간편하고 비침습적인 방법이며, 전립선 낭종 등 동반시 치료를 겸할 수 있는 유용한 방법이라고 생각된다.

REFERENCES

- 1) Murphy NJ, Weiss BD: Hematospermia. Am Fam Physician 32: 167-171, 1985.
- 2) Littrup PJ, Lee F, McLeary R, Wu D, Lee A, Kumasaka GH: Transrectal US of the seminal vesicles and ejaculatory ducts: clinical correlation. Radiology 168: 625-628, 1988.
- 3) Datta NS: Hematospermia. In: Current Urologic Therapy, Edited by Kaufman JJ. Philadelphia: W. B. Saunders Co., Section 10, pp.435-436, 1980.
- 4) Mulhall JP, Albertsen PC: Hemospermia: diagnosis and management. Urology 46: 463-467, 1995.
- 5) Jones DJ: Haemospermia: a prospective study. Br J Uro 67: 88-90, 1990.
- 6) Leary FJ, Aguilo JJ: Clinical significance of hematospermia. Mayo Clin Proc 49: 815-817, 1974.
- 7) Tolley DA, Castro JE: Hemospermia. Urology 6: 331-332, 1975.
- 8) Yu HHY, Wong KK, Lim TK, Leong CH: Clinical study of hemospermia. Urology 10: 562-563, 1977.
- 9) Stein AJ, Prioleau PG, Catalona WJ: Adenomatous polyps of the prostatic urethra: a cause of hematospermia. J Urol 124: 298-299, 1980.
- 10) Corachan M, Valls Me, Gascon J, Almeda J, Vilana R: Hematospermia: a new etiology of clinical interest. Am J Trop Med Hyg 50: 580-584, 1994.
- 11) Etherington RJ, Clements R, Griffiths GJ, Peeling WB: Transrectal ultrasound in the investigation of haemospermia. Clin Radiol 41: 175-177, 1990.
- 12) Amino T, Kunimi K, Ohkawa M: Transrectal ultrasonography of the prostate and seminal vesicles with hemospermia. Urol Int 53: 139-142, 1994.
- 13) 이상철, 채수용: 혈정액증 환자에서 경직장 초음파촬영술의 가치. 대한비뇨회지 31: 904-908, 1990.
- 14) Ganabathi K, Chadwick D, Feneley RCL, Gingell JC: Haemospermia. Br J Urol 69: 225-230, 1992.
- 15) Fuse H, Sumiya H, Ishii H, Shimazaki J: Treatment of hemospermia caused by dilated seminal vesicles by direct drug injection guided by ultrasonography. J Urol 140: 991-992, 1988.