

관상동맥 협착증 환자에서 초저체온 순환정지를 이용한 거대 기저동맥류 수술시 마취 경험

- 증례 보고 -

아주대학교 의과대학 마취과학교실, ¹신경외과학교실 및 ²흉부외과학교실

정성미 · 한정선 · 이영석 · 조경기¹ · 노환규² · 이철주²

= Abstract =

Deep Hypothermic Circulatory Arrest for Management of Giant Aneurysm of Basilar Artery in Coronary Artery Disease

- A case report -

Sung Mee Chung, M.D., Jeong Seon Han, M.D., Young Seok Lee, M.D.
Kyung Gi Cho, M.D.¹, Hwan Kyu Rno, M.D.² and Cheol Joo Lee, M.D.²

Department of Anesthesiology, ¹Department of Neurosurgery,
and ²Department of Cardiothoracic Surgery, Ajou University,
School of Medicine, Suwon, Korea

Giant aneurysms present challenging problems with conventional techniques because the lesion is in a difficult area or lacks a definitive aneurysmal neck. For the safety of operation and protection from cerebral ischemia, deep hypothermic circulatory arrest and cerebral protection with barbiturate is considered a useful technique. But deep hypothermia may produce myocardial depression and coagulopathy with high mortality. We report our experience with cardiopulmonary bypass with deep hypothermic circulatory arrest for the management of a patient with giant aneurysm of basilar artery and mild coronary artery stenosis. No significant complications were related to the technique of cardiopulmonary bypass with deep hypothermic circulatory arrest. (Korean J Anesthesiol 1998; 34: 1268 ~ 1272)

Key Words: Anesthesia: neurosurgery. Anesthetic techniques: circulatory arrest. Brain: cerebral aneurysm; protection.

두개내 병변중 거대 동맥류는 뇌동맥류중 3~5% 정도이나^{1~2)} 크기가 2.5 cm 이상이고 동맥류 경부가 뚜렷하지 않아 일반적인 수술기법으로는 치유하기

가 어려우며, 특히 기저 동맥에 위치한 경우 약 25%의 높은 사망률이 보고된 바 있다.¹⁾

보다 완벽한 수술시야를 제공하고 뇌동맥류 파열의 위험성을 줄이기 위해 초저체온법과 순환정지법을 사용하는데 이는 응고장애를 유발할 수 있으며, 대퇴동정맥우회술(femoral-femoral bypass)시 심근보호의 문제점을 안고 있다.

논문접수일: 1997년 8월 6일

책임저자: 한정선, 경기도 수원시 권선구 원천동 산 5, 아주대학교 의과대학 마취과학교실, 우편번호: 441-380, Tel: 0331-219-5114

저자들은 좌전하행 관상동맥 협착증이 병발되어 있는 거대기저동맥류 환자에서 개흉술 및 급성 동혈량성 혈액회석법을 이용하여 뇌, 심장 이상이나 대량출혈 등의 특별한 합병증없이 성공적으로 수술 및 마취를 수행하였기에 이를 보고하는 바이다.

증 례

65세 여자 환자(신장 153 cm, 체중 42 kg)가 3개월전부터 심해진 간헐적인 두통을 주소로 내원하여 뇌단층촬영과 뇌혈관조영술상 두개내 기저동맥 첨단에 위치한 2.5×2 cm 거대낭상동맥류 및 우측 중대뇌동맥 분지부, 후하소뇌동맥, 중대뇌동맥 제 1분지부에 위치한 다발성 뇌동맥류로 진단되었다(Fig. 1).

환자는 13년전 전자궁 적출술을 받은 과거력이 있었으며, 신경학적 검사상 특이한 소견은 없었다. 수술전 폐기능검사상 경미한 혼합성 폐기능 장애가 있었으며, 심초음파검사상 박출 계수 76%와 경미한 폐동맥 고혈압 소견을 보였고, 관상동맥 조영술상 좌전하행 관상동맥 원위부에 34% 협착이 있었다. 마취전 혈압은 170/90 mmHg, 심박수 70회/분이었다.

Thiopental sodium, vecuronium, fentanyl을 분할 정주하면서 마취 유도 및 기관내 삽관을 시행하였다. 마취 유지는 isoflurane 0.5~1 vol%와 fentanyl 및 vecuronium을 분할 정주로 하였고, FiO₂ 0.5에서 호기말 이산화탄소 분압이 30~35 mmHg되도록 호흡을

조절하였다.

마취 관리를 위해 호기말 이산화탄소 분압, 산소 포화도, 심전도를 감시하였고, 직장 및 비인두 체온계(HP 66S monitor, Hewlett Packard Co., U.S.A.)를 거치하였다. 마취 유도후 폐동맥 카테터를 좌측쇄골하 정맥을 통해 삽입하였으며, 이 때의 혈압 128/73 mmHg, 폐동맥압 29/15 mmHg, 폐동맥쇄기압 13 mmHg, 심장 지수는 3.49 L/min/m²였다. 마취 전반을 통하여 경식도 심초음파(Transesophageal echocardiography)를 이용하여 심근수축상태 및 공기색전증을 감시하였다.

초저체온으로 인한 응고장애에 대처하기 위하여, 마취유도후 급성 동혈량성 혈액 희석(Acute normovolemic hemodilution)을 시행하였다. 즉 Gross의³⁾ 재혈 허용량 계산 공식을 사용하여, 원하는 적혈구용적율(Hct)이 약 30%까지 되도록 전혈 약 450 ml를 환자로부터 채혈하였다.

또한 수술 전반에 걸쳐 aprotinin 28571 KIU/kg 부하량과 7142 KIU/kg/h 유지량을 투여하였다. 혈액 응고 상태는 Activated Clotting Time(Hemochron[®], International Technidyne Co., U.S.A.)와 Thromboelastography(Thrombelastograph[®], CTEG Model #3000, Haemoscope Co. U.S.A.)를 통해 감시하였다. 뇌압 감소를 위해 뇌척수액 배액 카테터를 요추에 거치하였고 뇌파 및 정중신경을 이용한 체성감각유발전위를 지속적으로 감시하였다.

개두술후 mannitol 0.75 g/kg를 투여하고 경막을

Fig. 1. Cerebral angiographic view of giant aneurysm of basilar artery, a) Preoperative view, b) After clipping of aneurysm.

Comparisons of EEG and SSEP

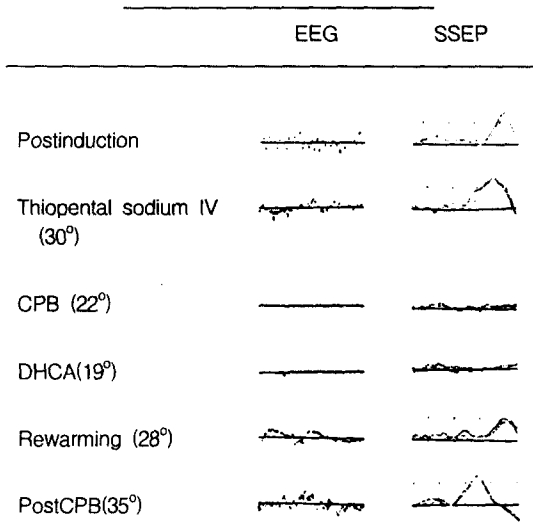


Fig. 2. Summary of the changes in somatosensory evoked potentials and electroencephalogram that occur during induced deep hypothermia with circulatory arrest. EEG: Electroencephalogram, SSEP: Somatosensory Evoked Potential, CPB: Cardiopulmonary Bypass, DHCA: Deep Hypothermic Circulatory Arrest.

노출시킨후 thiopental sodium 200 mg 정주후 간헐적인 투여와 0.1~0.2 mg/kg/분의 지속적 정맥내 주입으로 뇌파의 burst suppression을 유도하였다. 뇌보호를 위하여 사용된 thiopental sodium 총량은 1050 mg 이었다. thiopental sodium 투여 및 저체온으로 인한 심근수축력 저하로 폐동맥 쇄기압이 18 mmHg로 상승되어 isosorbide dinitrate 0.8 µg/kg/분을 점적투여하였다.

정중 개흉술 후 체외순환을 시행하면서 소량의 sodium nitroprusside 0.5 µg/kg/분으로 지속적 점적하면서 수술실 온도저하와 냉각담요 및 열교환기를 통해 환자의 체온을 0.2°C/분으로 감온시켰다. 직장 체온 30.9°C에서 심실세동이 초래되었으며, 뇌파는 22°C 이하에서, 체성감각유발전위는 19°C 이하에서, 사라졌다.

직장 체온이 15°C, 비인두 체온이 16.9°C이었을 때, 체외 순환을 중지시킨 후 두부 거상위치에서 혈액 900 ml를 배액한 후 기저동맥류를 결찰하였다. 총 순환정지 시간은 22분이었으며, 총체외순환 시간

Table 1. Changes of Hemodynamic Data

	postinduction	postbypass
ABP S/D/M (mmHg)	128/73/99	134/75/98
PAP S/D/M (mmHg)	29/19/22	37/17/22
PCWP (mmHg)	18	16
CVP (mmHg)	11	15
CI (L/min/m ²)	3.4	4.0
SVI (mL/beat/m ²)	57.3	38.8
SVR (dynes · sec/cm ⁵)	1504	1238
PVR (dynes · sec/cm ⁵)	103	90

ABP: Arterial blood pressure, S: Systolic, D: Diastolic, M: Mean, PAP: Pulmonary arterial pressure, PCWP: Pulmonary capillary wedge pressure, CVP: Central venous pressure, CI: Cardiac index, SVI: Stroke volume index, SVR: Systemic vascular resistance, PVR: Pulmonary vascular resistance.

은 3시간 7분이었다. 직장 체온 30°C에서 체세동없이 자발적으로 정상 심장 리듬이 회복되었으며, 23°C에서 체성감각전위가, 32°C에서 뇌파가 다시 나타나기 시작하였다(Fig. 2).

dobutamine 6~7 µg/kg/min을 투여하면서 체외순환을 종료하였고, protamine sulfate, 환자의 자가혈액 450 ml, 혈소판 15단위, 신선동결혈장 3단위 및 적혈구 충전액 2단위를 투여하였다. ACT 및 TEG 상 정상소견을 보였으며, 수술 부위에서 출혈은 모두 지혈되었다.

체외순환 종료후 혈압 134/75 mmHg, 심박수 103 회/분, 심장지수 4.0 L/min/m², 폐동맥 쇄기압 16 mmHg로 정상적인 혈액학 상태였으며(Table 1), 경식도 초음파상 부위별 심벽운동이상은 없었으며, 박출 계수 65.9%로 양호하였다.

수술 및 마취종료후 기관내 삽관상태에서 중환자실로 이송하였다. 술후 시행한 신경학적 검사상 좌안 동안 신경마비를 보였으며, 뇌단층촬영상 우측 대뇌기저핵부위에 경미한 뇌경색 소견을 보이고 의식상태가 혼미하였다. 수술후 5일째 의식상태 명료하여 기관내 튜브를 발관하였다. 수술후 15일째 전신상태 양호하여 일반병실로 이송하였고 수술후 46일째 퇴원하였다.

고 찰

기저 동맥의 거대 동맥류는 그 크기와 위치 그리고 동맥류의 경부가 뚜렷하지 않아 일반적인 수술 기법으로는 합병증 발생률이 50%에까지 이른다고 보고된 바 있다.¹⁾ 이러한 고위험군 환자의 수술을 위해 1960년대 초부터 저체온과 순환정지가 시도되었으며,⁴⁻⁶⁾ 국내에서도 1991년 인성주등이⁷⁾ 뇌파와 체성감각유발전위 감시하에 순환정지, 초저체온, barbiturate를 이용한 기저동맥류 수술의 마취경험 2예를 보고한 바 있다.

순환 정지는 뇌혈관으로 가는 혈류를 감소시켜 병변부위의 접근을 용이하게 하고 뇌동맥류의 혈관 장력과 크기를 감소시켜 동맥류 경부의 정확한 결찰을 가능하게 하고 동맥류의 파열을 방지할 수 있다.⁹⁾

그러나 체외순환과 순환정지는 수술 부위와 심폐기에 의한 미세한 색전증의 발생, 부적절한 뇌관류, 불충분한 잠온과 재가온, 과도한 순환정지 기간 등에 의해 뇌손상을 일으킬 수 있는데, 뇌손상의 기전은 순환정지에 의한 뇌허혈동안 세포내 ATP의 고갈로 축적된 유리기(free radical)가 재관류시 방출되어 불포화 지방산의 과산화반응(peroxidation)과 세포막 구조에 손상을 일으키기 때문이다.⁹⁾ 이로부터 뇌를 보호하는 방법으로 본 환자에서는 뇌대사에 요구되는 산소 소모량을 감소시키기 위해 저체온과 barbiturate를 사용하였다. 그 중 초저체온이 뇌를 보호하는 기전은 산소가 단절되는 순환정지 동안 뇌대사를 감소시키는 작용을 하는데, 외적 기능에 소요되는 뇌대사와 신경조직 보전에 소요되는 뇌대사를 모두 감소시킨다. barbiturate는 뇌산소대사율을 감소시키는 작용하는데 저체온에 비해 외적기능에 소요되는 뇌대사만을 감소시킨다.

초저체온 순환정지와 barbiturate를 병용하였을 때 거대 동맥류치료에 좋은 결과를 가져온다는 많은 보고가 있으나,¹⁰⁾ Williams등은 초저체온만으로도 유사한 결과를 얻었다.¹¹⁾ 본 환자에서 국소허혈시 발생하는 뇌손상을 방지하지 위해 thiopental sodium 5 mg/kg/min를 부하한 다음 0.1~0.2 mg/kg/min으로 지속적인 주입을 하여 뇌파의 burst suppression을 유도하였으며, 초저체온(15°C)과 순환정지동안은 thiopen-

tal sodium의 주입없이 뇌파를 평탄하게 유지하였다.

초저체온 순환 정지를 위해 체외순환을 시행하는 방법으로 대퇴동정맥 우회술과 정중개흉술이 있다. 정중 개흉술은 우심방과 대동맥에 도관하여 심정지액을 이용한 심정지를 유발하는 방법으로 심근 보호와 충분한 순환 혈액량을 유지하는 장점이 있으나, 대동맥 도관시 혈액 분출로 인해 우측 대뇌반구의 관류를 증가시켜 뇌손상을 초래할 수 있다. 대퇴동정맥 우회술은 개흉하지 않는 장점은 있으나, 정맥혈 환류 감소로 인해 순환 혈액량 유지가 어렵고 심장 판막 이상이 있을 경우 좌심실 과팽창이 초래되며, 그의 심부전, 심부 혈전 정맥염, 폐색전증 등의 합병증을 일으킬 수 있다. 따라서 정상적인 심장에 한하여 대퇴동정맥 우회술을 시행하는 것이 추천되고 있다.^{12,13)} 본 환자에서 관상동맥 조영술상 심각한 협착은 없었으나, 기저 동맥류를 제외한 다발성 동맥류 결찰을 위해 thiopental sodium(25 mg/kg) 투여하였을 때 심근 저하와 혈액학적 변화가 나타났으며, 인공 심폐기 사용전 수술실 온도저하와 냉각담요로 인해 저체온(30°C)이 일찍 초래되어 심전도상 서맥 및 심근 저하 소견을 보였다. 따라서 심장질환이 있는 경우, 비록 그 정도가 경하더라도, 대퇴동정맥 우회술의 선택은 신중하게 고려되어야 하며, 마취의는 생리화적인 변화가 심한 수술과정 중에 뇌뿐 아니라 심장을 비롯한 생체 기관의 보호에 신경을 써야 한다고 사료된다.

저체온 정도와 뇌대사 감소 정도는 비례하는데, 인간에서 산소 소모량이 30°C에서 정상치의 50%정도 감소하며, 25°C에서 25%, 20°C에서 15%, 15°C에서 10%까지 감소한다.¹⁴⁾ 저체온이 순환 정지로부터 신경학적 손상없이 뇌보호를 할 수 있는 허용시간은 아직까지 명확히 규정되지 않았지만 15~18°C에서 30~45분 정도가 안전하다고 하며,¹⁵⁾ 영아에서는 17~20°C에서 60분까지 순환 정지를 시행할 수 있다는 보고가 있다.¹⁶⁾ 본 환자에서 순환정지시간은 22분이었으나, 인공 심폐기 사용전 수술실 온도저하와 냉각담요로 인해 저체온(30°C)이 일찍 초래되어 중증도의 저체온 기간이 75분정도 지속되었다.

초저체온 순환정지후 혈액응고장애는 뇌출혈을 유발할 수 있으며 이것은 사망률과 이환율의 주된 원인이 된다.¹⁷⁾ 초저체온 순환정지는 혈소판수와 기능의 감소, 응고인자 I, II, V, VII, X, XIII의 억제,

heparin의 불충분한 가역, 혈액 응고 체계에서 효소에 의한 단계가 느려져서 혈액 응고장애를 유발할 수 있다.¹⁸⁾ 술중 사용한 heparin의 반전과 적절한 혈소판 수혈이 혈액 응고 장애 예방에 가장 중요한 요소로 생각되어지고 있으며, 이의 효과는 Activated Clotting Time(ACT)와 혈소판 수로 측정할 수 있다.¹⁸⁾ 본 환자에서는 aprotinin의 사용과 급성동혈량성 혈액 희석에 의한 자가 수혈 및 혈소판 농축액, 신선 동결혈장을 투여함으로써 초저체온 순환정지후 응고장애로 인한 이환율과 사망률을 없애는 데 성공적이었다.

결론적으로 관상동맥협착증 환자의 기저 동맥류 수술시 뇌보호와 함께 심근보호가 고려되어야 하므로, 이를 위해 개흉술을 통한 초저체온 순환정지 및 barbiturate 그리고 술중 혈액 희석법과 aprotinin 투여로 심장 이상 및 응고 장애없이 성공적인 마취를 경험하였기에 이에 보고하는 바이다.

참 고 문 헌

1. Drake CG: Giant intracranial aneurysms: experience with surgical treatment in 174 patients. Clin Neurosurg 1979; 26: 12-95.
2. Morley TP, Barr HWK: Giant intracranial aneurysms: Diagnosis, course and mangement. Clin Neurosurg 1969; 16: 73-94.
3. Gross JB: Estimating allowable blood loss: correction for dilution. Anesthesiology 1983; 58: 277-80.
4. Drake CG, Barr HWK, Coles JC, Gergely NF: The use of extracorporeal circulation and profound hypothermia in the treatment of ruptured intracranial aneurysms. J Neurosurg 1974; 40: 486-94.
5. Patterson RH, Ray BS: Profound hypothermia for intracranial surgery: laboratory and clinical experiences with extracorporeal circulation by peripheral canulaion. Ann Surg 1962; 156: 377-93.
6. Housepian EM, Bowmann FO, Gissen AJ: Elective circulatory arrest in intracranial surgery. 1964; 159: 125-31.

7. 인성주, 한성민, 서병태, 심재철: 순환정지, 초저체온, Barbiturate를 이용한 기저동맥류 수술의 마취. 대한마취과학회지 1991; 24: 684-9.
8. James EC, David SS: Anesthesia and neurosurgery. 3rd ed. ST Louis, Mosby-Year Book Inc. pp 396-98.
9. McCord JM: Oxygen-derived free radicals in post-ischemic tissue injury. N Engl J Med 1985; 312: 159-63
10. Thomas AN, Anderton JM, Harper NJ: Anaesthesia for the treatment of a giant cerebral aneurysm under hypothermic circulatory arrest: case report. Anaesthesia 1990; 45: 383-5.
11. Williams MD, Rainer WG, Fieger HG, Murry IP, Sanchez ML: Cardiopulmonary bypass, profound hypothermia, and circulatory arrest for neurosurgery. Ann Thorac Surg 1991; 52: 1069-74.
12. Uhllein A, MacCarty CS, Michenfelder JD, Terry HR, Daw EF: Deep hypothermia and surgical treatment of intracranial aneurysm. JAMA 1996; 195: 639-42.
13. Chyatte D, Elefteriades J, Kim B: Profound hypothermia and circulatory arrest for aneurysm surgery. J Neurosurg 1989; 70: 489-91.
14. Michenfelder JD, Terry HR, Daw EF: Induced hypothermia: physiologic effects, indications and techniques. Surg Clin North Am 1965; 45: 889-92.
15. Tharion J, Johnson DC, Celermajor JM: Profound hypothermia with circulatory arrest: nine years clinical experience. J Thorac Cardiovasc Surg 1982; 84: 66-72.
16. Rittenhouse EA, Mohri H, Dillard DH: Deep hypothermia in cardiac surgery. Ann Thorac Surg 1974; 17: 63-68.
17. Baumgartner WA, Silverberg GD, Ream AK, Jamison SW, Tarabek J, Reitz BA: Reappraisal of cardiopulmonary bypass with deep hypothermia and circulatory arrest for complex neurosurgical operations. Surgery 1983; 94: 242-9.
18. Gerald DS, Bruce AR, Allen KR: Hypothermia and cardiac arrest in the treatment of giant aneurysms of the cerebral circulation and hemangioblastoma of the medulla. J Neurosurg 1981; 55: 337-49.