

특발성 유미뇨(Chyluria) 1예

아주대학교 의과대학 신장내과학교실

임병국 · 이유홍 · 박지은 · 김미정 · 정혁준 · 김흥수 · 신규태

=Abstract=

A case of idiopathic chyluria

Byoungkook Im, M.D., Youhong Lee, M.D., Jieun Park, M.D., Mijeong Kim, M.D.,
Hyuckjoon Chung, M.D., Heungsoo Kim, M.D. and Gyu-Tae Shin, M.D.

Department of Nephrology, Ajou University School of Medicine, Suwon, Korea

In this report, we present a case of chyluria that is a very rare urine abnormality in Korea. A 43-year-old woman was referred to our clinic with intermittent turbid and creamy-colored urine for 10 days. The urine tests, including a urine lipid profile, indicated a diagnosis of chyluria. There was no evidence of secondary causes of chyluria such as a tumor and filariasis, and a urinary-lymphatic fistula was not found. The patient was instructed to begin a high protein diet with low fat content and medium chain triglyceride oil supplementation. To the best of our knowledge, this is the first report describing a patient that presented with chyluria in Korea. (Korean J Med 73:647-650, 2007)

Key Words : Chyluria, Turbid urine, Milky urine

서 론

유미뇨는 소변에 유미(chyle)나 지방구가 혼합되어 우유와 같이 뿌옇게 혼탁된 소변을 말하며¹⁾ 국내에서는 거의 보고되지 않은 질환이다. 음식물 중의 지방은 장관에서 흡수되어 유미가 되고, 이것이 림프관을 통해 흉관을 지나 정맥으로 들어가는데, 림프관의 문제로 정체된 유미가 요로계를 통해 배출되면 유미뇨가 발생하게 된다²⁾. 사상충 감염이 풍토병인 지역에서는 사상충증이 가장 흔한 원인이며, 그 밖에도 악성 병변, 흉부 수술, 결핵, 방사선 조사, 외상 등이 원인이 될 수 있고, 뚜렷한 원인이 없는 경우 특발성으로 진단한다¹⁾. 유미흉(chylothorax)과 동반된 유미뇨 1예가 국내 문헌에 보고된 바 있으나¹⁾, 유미뇨를 주소로 병원을 찾은 예의 보고는 없었다. 이에 저자들은

간헐적으로만 우유빛 소변을 보인 환자에서 원인 검사를 시행, 특발성 유미뇨 1예를 진단하고 보고하는 바이다.

증 례

환 자 : 이○○, 43세, 여자

주 소 : 소변색 이상, 쌀뜨물 색깔 같은 소변

현병력 : 환자는 특이 증상 없이 지내던 분으로 내원 10일 전부터 간헐적으로 아침 첫 소변에서 쌀뜨물 같은 색깔의 소변이 배출되어 개인의원에 내원하였고, 요로계 감염 의심하에 약물치료 중 증상 호전되지 않아, 본원 신장내과로 전원되었다.

과거력 : 20년 전 결핵성 늑막염으로 1년간 항결핵 약물치료 받았으며, 간염, 당뇨, 고혈압 등의 병력은 없었고, 1989년과 1991년, 1995년 3차례 제왕절개 수술력 있었다.

• Received : 2006. 10. 10

• Accepted : 2006. 12. 13

• Correspondence to : Gyu-Tae Shin, M.D., Ajou Univrsity Hospital, Department of Nephrology, San 5, Wonchon-dong, Youngtong-gu, Suwon 443-721, Korea E-mail : gtshin@ajou.ac.kr



Figure 1. Gross appearance of the creamy-colored urine.

사회력 : 대구에서 출생하여 20대 전후로 약 6년간 부산에 거주하였고, 20년 전부터 수원에서 거주하고 있다. 흡연 및 음주력은 없었다.

문진 및 진찰 소견 : 혼탁뇨 발생시 약간의 배뇨 이상 감각 외에 다른 증상은 호소하지 않았다. 내원 당시 생체 징후는 혈압 110/70 mmHg, 맥박 분당 80회, 호흡수 분당 20회, 체온 섭씨 36.6℃로 안정적이었고, 경부 및 액와부, 서혜부에서 촉지되는 림프절은 없었으며, 호흡음은 깨끗하였다. 복부 진찰에서 간, 비장 종대는 없었고, 종괴는 촉진되지 않았다. 양측 늑연골각 부위의 압통은 없었고 양측 하지의 함요 부종은 관찰되지 않았다.

검사 소견 : 말초 혈액 검사에서 혈색소 11.7 g/dL, 헤마토크릿 34.4%, 백혈구 5890/uL, 혈소판 290 K/uL였다. 일반 혈액 화학 검사에서 요질소 5.1 mg/dL, 크레아티닌 0.6 mg/dL, 총단백 6.6 g/dL, 알부민 4.3 g/dL, 콜레스테롤 198 mg/dL, 중성지방 64 mg/dL, 고밀도지단백 콜레스테롤 71 mg/dL, 저밀도지단백 콜레스테롤 114 mg/dL였다. 처음 내원시 시행한 요 검사에서는 특이 소견이 없었으나, 재검사에서 단백 3+, 강황대시아당 적혈구 1 및 백혈구 다량의 소견보였고 이때 요배양 검사는 음성이었으며, 임의뇨 단백/크레아티닌 558.3/87.4 mg/dL 였다. 간헐적인 혼탁뇨가 의심되어 혼탁뇨 발생시 소변을 가져오게 하였다. 이때 시행한 소변의 콜레스테롤은 81 mg/dL, 중성지방 386 mg/dL, 고밀도지단백 콜레스테롤 1 mg/dL,

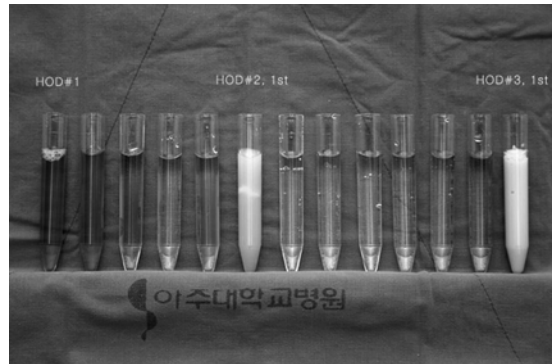


Figure 2. Serial collections of the urine during the patient admission. Note that the urine was milky only in the mornings after the patient took high fat meals for dinner.

저밀도지단백 콜레스테롤 2 mg/dL였다. 입원하여서 이후 검사가 진행되었고, 저녁 식사로 지방이 함유된 음식을 섭취 후 다음날 아침 크림색의 혼탁한 첫 소변에서 콜레스테롤 28 mg/dL, 중성지방 1359 mg/dL, 고밀도지단백 콜레스테롤 6 mg/dL, 저밀도지단백 콜레스테롤 11 mg/dL 측정되었으며, 그날 오후 투명해진 소변에서는 중성지방이 측정되지 않았다(그림 1, 2). 말초 혈액검사에서 호산구 수는 호산구 160/uL로 증가되지 않았으며, 야간 말초 혈액에서 사상충 도말 검사를 시행한 결과 음성이었다. 그리고 혈청학적 검사로 질병 관리 센터에 의뢰하여 시행한 anti-filarial specific IgG4 assay도 음성이었다. 흉부와 복부 전산화 단층촬영에서 우측 폐 하엽에 5 mm 가량의 작은 단독 결절 외에 특이 소견 없었다. 99mTc-Tin colloid를 이용한 림프관 조영 스캔에서 양측 림프관과 요로계 사이의 누공 형성을 시사하는 소견은 보이지 않았다.

임상경과 : 환자는 2차성 유미뇨에 대한 검사에서 이상 소견이 발견되지 않아 특발성 유미뇨 진단하에 고단백 저지방 식이 및 중쇄 중성지방(medium chain triglyceride) 보충 식이를 시작하였고, 현재 외래 추적관찰 중이다.

고 찰

유미는 음식물이 소화되는 동안 소화관의 음식물로부터 유미관을 통해 얻어진 우유빛의 액체를 말하는 것으로, 림프와 킬로미크론(chylomicron)으로 구성되고, 유미조와 흉관을 지나 최종적으로 정맥으로 유입된다²⁾. 유미

혹은 지방구가 소변에 섞여 우유빛의 혼탁한 양상을 보이는 것은 유미뇨라고 하며, 소변에서 중성지방이 증가되어 있는 것과 킬로미크론을 요 지질 분석 또는 요 지단백 전기영동 검사를 통해 확인함으로써 진단할 수 있다¹⁾. 본 증례에서는 요 지질 분석을 통해 유미뇨를 진단할 수 있었으며, 요 지단백 전기영동 검사에서는 중성지방의 증가는 확인되었으나 킬로미크론, 알파, 프리베타, 베타의 분획을 구분할 수는 없었다.

유미뇨는 사상충 감염, 외상, 흉부 수술, 결핵이나 농양 등의 염증성 병변, 악성 질환, 종괴, 방사선 조사, 임신, 림프관 기형 등 다양한 원인으로 인해 림프의 흐름이 정체되고 림프관이 확장, 파열되어 요로계와 누공이 형성됨으로써 소변으로 유입되어 발생한다고 알려져 있다³⁾. 열대 및 아열대 지방 같은 사상충 호발 지역에서는 사상충 열, 림프절 종대, 하지 부종, 상피증(elephantiasis) 등과 동반되어 유미뇨가 발생하였다는 여러 보고가 있으나³⁾, 그 외 지역에서는 사상충 감염 이외의 다른 2차성 원인으로 인한 유미뇨가 드물게 보고되고 있다. 림프관 폐색 및 누공을 확인하고 원인을 검사하기 위해 복부 초음파 검사와 흉부 및 복부 전산화 단층 촬영, 자기 공명 영상, 림프관 조영술, 림프관 조영 스캔, 방광경 검사, 역행성 요로 조영술, 사상충 감염에 대한 검사 등을 시행해 볼 수 있다⁴⁾. 림프관 병변을 확인하는 전통적인 방법인 림프관 조영술은 진단과 함께 치료적 효과도 기대할 수 있다고 알려져 있으나⁵⁾, 국내에서는 거의 시행되지 않는 것으로 알려져 있어 본 증례에서는 림프관 조영 스캔으로 림프관의 폐색 부위 및 누공 유무를 확인하였다. 또한 방광경 검사와 역행성 요로 조영술은 림프관 조영술과는 반대로 요로계 측면에서 유미뇨 배출을 확인하고 누공을 확인할 수 있는 방법이나⁶⁾, 본 증례에서는 흉부 및 복부 전산화 단층 촬영과 요로 조영 스캔에서 누공을 의심할만한 소견이 전혀 관찰되지 않고 유미뇨가 지속적이 아닌 간헐적이어서 검사의 유효성을 고려하여 시행하지 않았다.

사상충증으로는 기생충에 따라 반크롭프트사상충증과 말레이사상충증, 회선사상충증, 로아사상충증이 있으며, 말레이사상충증만이 과거 1990년대 초까지 제주도와 전남 도서지역, 경북 내륙에서 말레이사상충 감염자가 있었으나⁷⁾ 현재는 세계보건기구에서 한국은 유행지 명단에서 제외시킨 상태이다. 또한 말레이사상충증은 반크롭프트사상충과 달리 증상이 경미하고 유미뇨의 배출이 없는 것으로 알려져 있다. 사상충 감염은 국내에서 호발 질환이

아니고 환자가 유행 지역에 다녀온 과거력 또한 없어서 가능성은 크지 않다고 판단되었으나, 세계적으로 가장 흔한 유미뇨의 원인이고, 1990년 이전에 경상도 지역에 거주한 과거력이 있어, 사상충 감염에 대해 검사를 진행하였으며 결과는 음성이었다. anti-filarial specific IgG4 assay는 활동성 사상충 감염을 특이적으로 진단할 수 있는 방법으로 96% 이상의 민감도가 있다고 알려져 있다⁸⁾.

유미뇨가 지속되는 경우 단백질과 지방 등의 영양 성분이 소실되어, 체중 감소 및 빈혈, 저알부민혈증, 전신부종, 전신 쇠약, 의욕 감퇴 등을 초래할 수 있고, 면역 성분인 림프구의 소실로 면역 저하가 유발될 수 있다²⁾. 혼탁하고 우유빛의 소변색 이상으로 인한 불안 등의 심리적인 문제도 발생할 수 있다⁹⁾. 치료로는 유미뇨를 유발한 원인 질환에 대한 치료와 유미뇨 자체에 대한 치료로 나눌 수 있다. 림프관의 흐름에 지장을 초래하는 사상충 감염이나 종괴, 악성 병변, 염증 등 원인이 밝혀지면 이에 대한 적절한 치료를 시행하고 림프관의 흐름을 정상화 시켜 유미뇨를 유발한 요로계와 림프계 사이의 누공이 자발적으로 폐쇄되기를 기다린다. 그러나 본 증례와 같이 특별한 원인이 밝혀지지 않은 특발성 유미뇨나 2차성 유미뇨에서 원인 질환을 치료한 후에도 비가역적인 림프관 폐쇄가 있는 경우는 다음과 같은 보존적 치료 혹은 시술, 수술적 치료를 시행하여야 한다. 보존적 방법으로는 저지방 식이를 함으로써 장관 및 흉관의 림프계 감압을 유도하여 누공의 자발적 폐쇄를 기대할 수 있다. 이때 환자의 영양 상태 저하를 막기 위하여 고단백 저지방 식이 및 중쇄 중성지방 보충 식이를 처방한다. 중쇄 중성지방은 장관에서 림프계를 통하지 않고 간문맥으로 직접 유입되어 지방 공급원으로 이용할 수 있다¹⁰⁾. 보존적 치료를 통한 치료 성공률은 약 50% 정도이고, 80%에서 재발 가능성이 보고되어 있다. 유미뇨에 대한 시술적 치료로 경화용법이 있다. 이는 신우나 방광 내에 10~25% bromide나 50% glucose-saline, 1~2% silver nitrate, 0.2% povidone iodine 등의 경화제를 점적 주입하여 국소적으로 염증성 부종과 그로 인한 섬유화를 유발하여 누공을 폐쇄시킨다. 경화 요법을 통해 약 83%까지 치료 성공율이 보고되고 있으나, 급성 신부전, 출혈, 사망 등의 합병증이 발생할 수 있다^{9, 11)}. 보존적 치료나 경화 요법에 불응하여 체중 감소 및 빈혈, 저알부민혈증, 전신 부종 등이 지속되거나, 유미 응괴(chyle clot)로 인한 복통 및 요 저류가 발생하면 수술적 치료를 고려해야 한다. 수술적 치료는 요로계와 림프계 누공을

차단하는 방법과 림프계와 정맥을 문합하는 방법, 신절제술 및 자가신이식 등이 있으며 수술적 치료 성공률은 약 98%까지 보고되고 있다⁹⁾.

본 저자는 간헐적인 소변색 이상을 주소로 내원한 43세 여자 환자에서 유미뇨가 있으나, 원인 검사상 특이 소견을 발견할 수 없어서 특발성 유미뇨로 진단된 1예를 문헌고찰과 함께 보고하는 바이다.

요 약

본 논문에서 저자는 국내에서는 거의 발생하지 않는 유미뇨 1예를 보고하는 바이다. 10일 동안 쌀뜨물 색깔의 혼탁한 소변을 주소로 내원한 43세 여자 환자에서 요 지질 분석으로 통해 유미뇨를 확인하고, 종괴나 사상충 감염 등 유미뇨의 이차성 원인에 대한 검사와, 요로-림프계 사이의 누공에 대한 검사를 통해 특이 소견 관찰되지 않아 특발성 유미뇨로 진단하였다. 이후 환자에게 고단백 저지방 식이 및 중쇄 중성지방 보충 식이를 처방하고 외래 추적관찰 중이다.

중심 단어 : 유미뇨, 혼탁뇨, 우유빛 소변

REFERENCES

- 1) 최정민, 오형철, 이명준, 김우성, 김동순, 김원동, 심태선. 원인 미상으로 chylothorax와 chyluria가 병발한 1예. *결핵 및 호흡기질환* 57:377-380, 2004
- 2) 김신재, 이승욱, 이수택. 피부역류, 유미성 복수 및 단백

- 소실 장질환을 동반한 유미성 역류증후군 1예. *대한소화기학회지* 40:272-277, 2002
- 3) Hermal AK, Gupta NP. *Retroperitoneoscopic lymphatic management of intractable chyluria. J Urol* 167:2473-2476, 2002
- 4) Lin TP, Hsu YS, Chen KK, Lin AT, Chang YH, Wu HH, Huang WJ, Kuo JY, Chung HJ, Chang LS. *Chyluria: experience of Taipei Veterans General Hospital. J Chin Med Assoc* 66:109-112, 2003
- 5) Yamagami T, Masunami T, Kato T, Tanaka O, Hirota T, Nomoto T, Mikami K, Miki T, Nishimura T. *Spontaneous healing of chyle leakage after lymphangiography. Br J Radiol* 78:854-857, 2005
- 6) Dalela D. *Issues in etiology and diagnosis making of chyluria. Indian J Urol* 21:18-23, 2005
- 7) 백영환, 조유정, 구희서, 이한일, 심재철. 최근 국내 사상충증의 역학적 상황에 관한 조사. *Korean J Parasitol* 26:255-262, 1988
- 8) Kwan-Lim GE, Forsyth KP, Maizels RM. *Filarial-specific IgG4 response correlates with active Wuchereria bancrofti infection. J Immunol* 145:4298-4305, 1990
- 9) Pandey AP, Ansari MS. *Recurrent chyluria. Indian J Urol* 22:56-58, 2006
- 10) Ansari MS. *Medical treatment of filariasis and chyluria. Indian J Urol* 21:24-26, 2005
- 11) Bhat S, Kishore TA, Sulaiman E. *Cure of chyluria by intravesical instillation of povidone iodine in a patient with vesicoureteric reflux. Indian J Surg* 67:260-261, 2005