

부분무치악을 가진 하악전돌증 환자에서 악교정수술과 임플란트 식립을 통한 교합의 회복; 증례보고

정혜린, 변보람, 고석민, 송승일

아주대학교 의과대학 치과학 교실

Rehabilitation of Occlusion Using Orthognathic Surgery and Implant Placement in Partially Edentulous Patient with Mandibular Prognathism; Case Report

Hye-Rin Joeng, Bo-Ram Byun, Sok-Min Ko, Seung-II Song

Department of Dentistry, School of Medicine, Ajou University

Abstract

Partially edentulous patient with an mandibular prognathism, as diagnosed by orofacial examination and radiographic finding visited in our hospital.

This patient needed orthognathic surgery for correction of jaw relationship and alveolar bone augmentation before implant treatment for severely atrophic edentulous mandible. After 9 months of preoperative orthodontic treatment, sagittal split ramus osteotomy was performed and autogenous bone graft was performed using cortical bone gained from osteotomy. Grafted bone was protected with titanium mesh and fixed with micro screw. Post operative orthodontic treatment was performed for 9 months. Titanium mesh was removed and implant fixture installation was performed. Prosthodontic treatment was carried out 5-6 months after implant placement. Oral function and facial esthetics were improved after total treatment, so we report this case with literature review.

Key words: alveolar bone augmentation, implant, mandibular prognathism, partially edentulous patient

(Implantology 2008; 12(4): 48~56)

I 서론

최 근 고령인구의 증가와 생활여건의 개선으로 증가된 여가활동 중 외상 등으로 발생한 치아 및 치조골 손상의 기능적, 심미적 재건을 동반한 치아의 수복이 임플란트의 증가와 더불어 활발히 진행되고 있다. 임플란트 식립 전 환자의 진단 시 우선 주위 치조골의 상태, 연조직 및 상, 하악간 관계, 악간공간, 손상된 치아의 위치와 수, 악궁형태, 교합평면의 형태 등 많은 요소를 고려하는 것이 필수적이다. 진단 시 위의 사항들이 간과된다면 부적절한 최종 임플란트 보철을 제작할 가능성이 높아 기능적으로나 심미적으로 올바르지 않은 결과를 초래하여 환자의 주소를 해결할 수 없거나 예후가 불확실한 보철물이 된다.

이상적인 임플란트 보철물 제작을 위해 구강내 혹은 구강외의 병소가 없고, 전후, 좌우, 상하악의 수직관계가 적절해야 하고, 치조능은 넓고 완만하며 충분한 높이를 가지고, 적절한 부착치은으로 덮여 있어야 한다. 그러므로 올바른 임플란트 제작을 위해서 식립 전 불리한 상태를 개선시키기 위한 술전 시술이 필요할 수 있는데 이런 경우 부적절한 상태가 개선된 후에 임플란트를 식립해야 이상적인 보철물을 만들 수 있다.

치주질환이나 발치 후 오랫동안 방치된 치조골의 경우, 협측 및 치조정의 결손이 심각하여 보철처치 시 심미적으로 불량한 협측 함몰 등의 구강 내 상태가 초래되거나 임플란트 식립 후 협측으로 임플란트의 나사선이 노출되어 골유합에 실패가 예상되는 경우 그리고 수직적 골결손으로 인한 신경손상이 우려될 때 골이식술이 요구된다.

또한 환자의 골격성 악간관계가 하악전돌 이라면 우선 악간 관계를 개선해주는 것이 요구된다. 하악전돌증은 안면부의 형태이상 중 흔한 안면 기형으로 유전적인 요인뿐 아니라 노년인구의 경우 상, 하악에서 무치악인 상태가 계속되면 후천적으로도 나타날 수 있다. 하악전돌증은 일반적으로 앵글씨

분류법 3급 골격성 부정교합을 의미한다. 전체인구에서 하악 전돌증 환자가 차지하는 비율은 일본의 경우 약 9%¹⁾ 한국의 경우 8²⁾~9.4%³⁾ 중국(홍콩)의 경우 14.8%⁴⁾로 아시아계에서는 높은 빈도를 보인다. 이에 반해 유럽-미국 백인의 경우 약 4%⁵⁾, 독일의 경우 1.9%⁶⁾, 영국의 경우 1%⁷⁾ 등으로 서양인보다 동양인의 하악전돌증이 유의하게 많다는 것을 알 수 있다. 이런 부적절한 악간관계는 최종 보철물의 부적절한 하중부담 및 기능적 심미적인 측면에서 실패를 야기하므로 임플란트 식립 전 상, 하악간 관계의 개선을 위한 악교정수술이 필요하다.

이에 본 증례에서는 하악 구치부 골흡수가 심한 부분 무치악의 하악 전돌증 환자에서 교합의 회복을 위하여 하악지시 상분할골절단술 및 골이식과 임플란트 치료를 시행하여 양호한 결과를 얻었기에 문헌고찰과 함께 보고하고자 한다.

II 증례보고

2006년 5월 16일 “이를 하고 싶다” 라는 주소로 38세 여성 환자가 치과로 내원하였다. 내원 당시 구강 내 소견으로 하악 양측 구치부(#35,36,37,45,46,47) 6개 치아 및 상악 좌측 제 2대구치 등 7개 치아가 결손 되었으며, 잔존치아의 치주 건강 상태도 전반적으로 불량하였다. 하악 구치부의 치아결손을 장기간 방치하여 수직적, 수평적 치조골 위축 양상(Fig. 1A, B, C)을 보였다. 환자의 악간관계는 하악골이 좌측으로 편위된 안면비대칭을 동반한 앵글씨 분류법 3급 골격성 부정교합(Fig. 1C, D)을 보였다.

치료 계획은 악교정 수술에 의한 하악전돌증 개선 및 임플란트에 의한 결손치아 수복으로 수립되었으며, 부분무치악 부위의 수평적, 수직적 골 결손으로 추후 기능적이고 심미적인 측면에서 좋은 결과를 예상할 수 없었기에 치조골 증대를 통해 임플란트가 식립될 수 있는 치조골의 폭경 및 높이를 확보할 목적으로 골이식이 계획되었다. 치조골 흡수에 의해 동

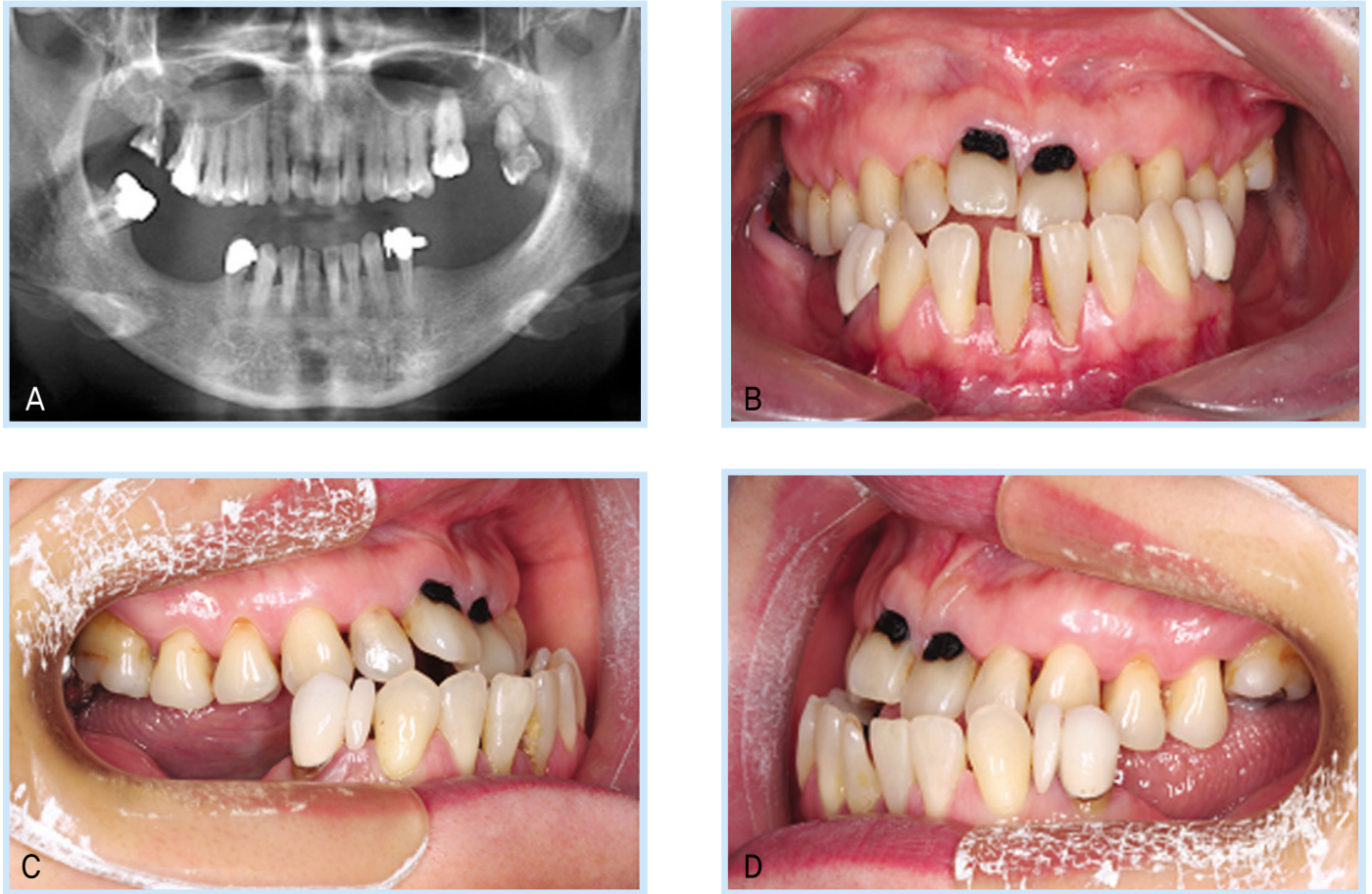


Fig. 1. Panoramic view and intraoral view in patient at initial visit. Partially edentulous mandible with severely absorption of the alveolar ridge, caries of upper anterior teeth, mandibular prognathism was seen on intraoral view(A, B, C, D)

Hye-Rin Joeng et al: Rehabilitation of Occlusion Using Orthognathic Surgery and Implant Placement in Partially Edentulous Patient with Mandibular Prognathism; Case Report. Implantology 2008

요도가 심한 #17,28 치아는 발치하였고, #11,21,12,15 치아는 충치치료를 시행하였다(Fig. 1B).

약 9개월간의 술전교정 치료 후 2007년 4월 19일 전신마취 하에 양측으로 하악지상분할골절단술(BSSRO)을 시행하였으며 수술 중 오른쪽 근심골편의 골절이 일어나 그 부위를 금속판과 나사로 고정시켰다. 그리고 이와 함께 9mm 후방이동 시에 잘라낸 골편을 분쇄골의 형태로 만들어 이종골과 혼합하여 양측 하악 구치부부위에 골이식을 시행하였다(Fig. 2A). 이 술식을 통해 하악 후방 구치부 치조골의 수직적 수평적 골결손을 보강하였다(Fig. 2B, C). 이때 골이식편의 안정

화를 위해 titanium mesh를 사용하였고 micro-screw로 고정하여 이식편의 움직임을 방지하고자 도모하였다. 지혈을 위해 전기소작 후 세척한 다음 일차봉합을 시행하려 했으나 onlay bone graft양이 많아 연조직의 일차봉합이 용이하지 않았다. 이에 협측 판막의 골막에 releasing incision을 형성하여 피판을 전진시켜 일차봉합을 시행하였다. 마지막으로 양측 골절단 부위를 봉합하고 wafer를 위치시켜 약간고정을 시행하였다. 수술 후 양측 하악 구치부 부위에 titanium mesh의 일부분이 노출되어(Fig. 3) 감염의 방지를 위해 클로르헥시딘(chlorhexidine)양치와 소독을 자주 시행하였다.

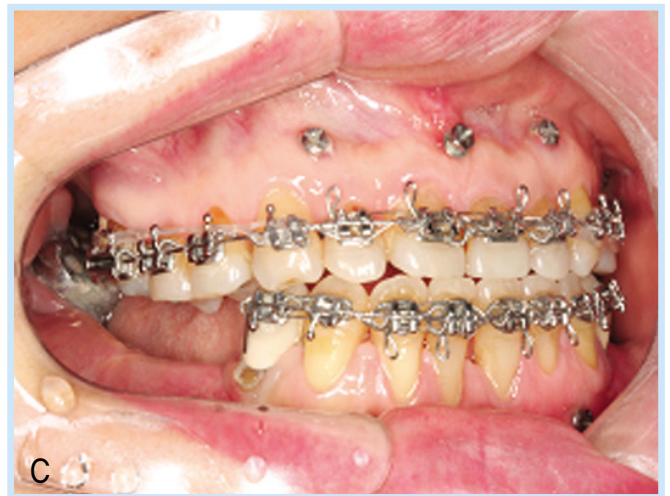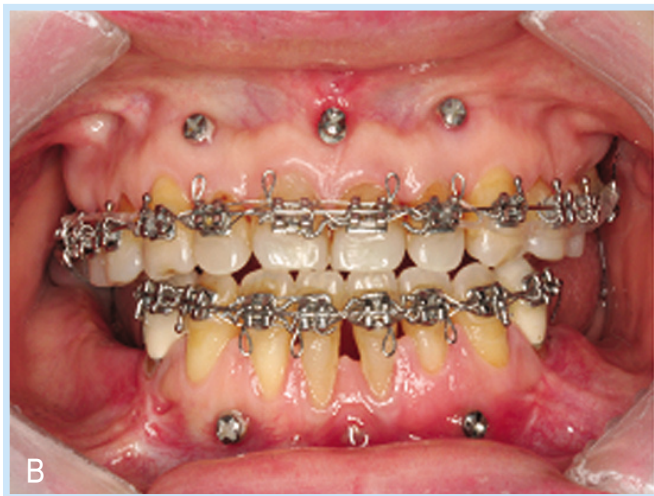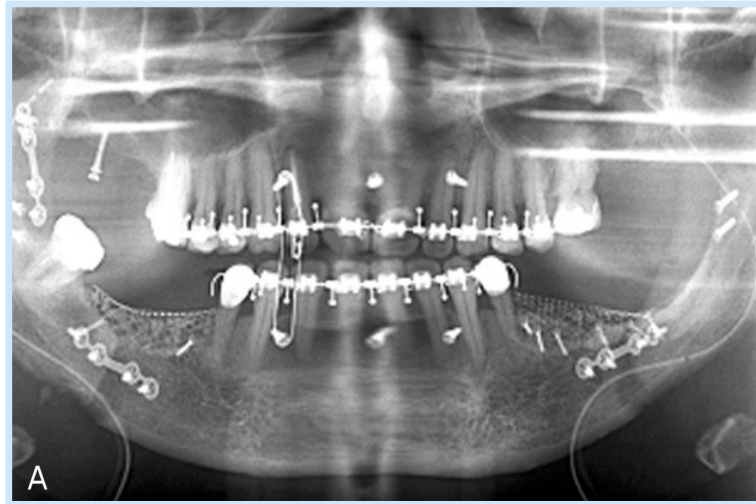


Fig. 2. Postoperative panoramic view and intraoral view
 Post op-1 day panoramic view (fig. 2A).
 After post operative 3 months intraoral view (fig. 2B, C)
 Jaw relationship and alveolar ridge volume were improved

Hye-Rin Joeng et al: Rehabilitation of Occlusion Using Orthognathic Surgery and Implant Placement in Partially Edentulous Patient with Mandibular Prognathism; Case Report. Implantology 2008

2008년 1월 2일 수술 교정을 마치고 상, 하악 debonding을 실시하였고(Fig. 4), 2008년 1월 17일 양측 하악 구치부 골이식 부위를 노출시켜 titanium mesh 및 micro-screw를 제거하고 증대된 치조골에 임플란트(GS II, Osstem implant system)를 #35,45(4.0×10mm), 36,46(5.0×10mm) 부위에 총 4개를 식립하였다(Fig. 5). 2008년 5월 6일 상부구조

제작을 위해 고정체 수준의 인상을 채득하여 최종모형을 완성하였다. 우측 구치부는 나사 유지형 상부구조로 제작되고, 좌측은 지대주 식립 방향이 불량하여 나사홈의 노출로 심미적 결함이 예상되어 시멘트 유지형 상부구조로 제작되었으며 2008년 7월 14일 최종 임플란트 보철물을 최종장착 하였다 (Fig. 6A, B).

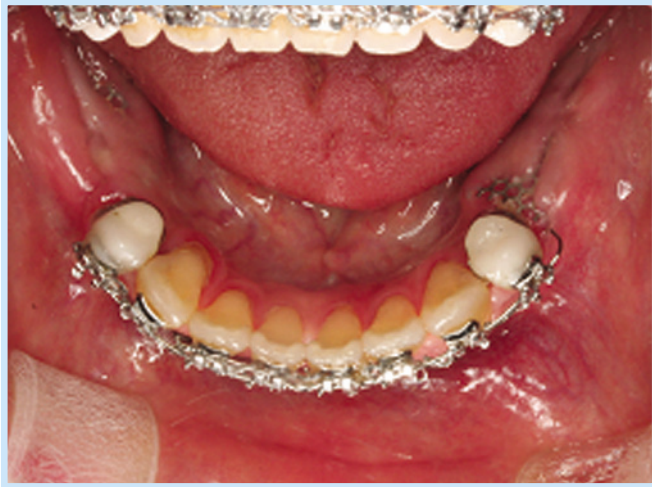

Fig. 3. Post op 3 months intraoral view, Titanium mesh was exposed.

Hye-Rin Joeng et al: Rehabilitation of Occlusion Using Orthognathic Surgery and Implant Placement in Partially Edentulous Patient with Mandibular Prognathism; Case Report. Implantology 2008

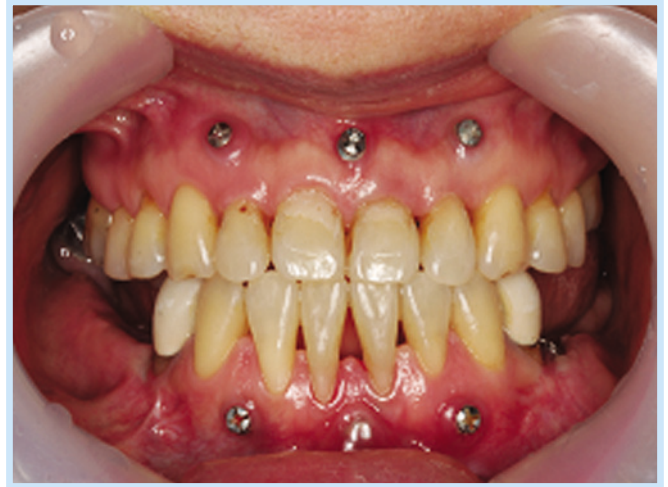

Fig. 4. Debonding was performed.

Hye-Rin Joeng et al: Rehabilitation of Occlusion Using Orthognathic Surgery and Implant Placement in Partially Edentulous Patient with Mandibular Prognathism; Case Report. Implantology 2008

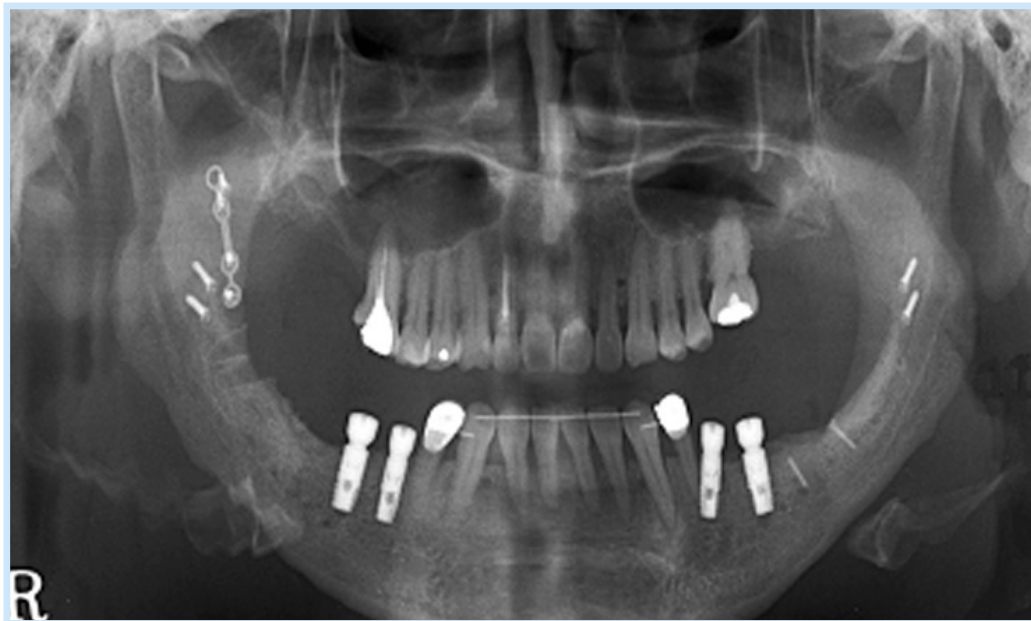

Fig. 5. titanium mesh was removed and implant fixture installation was performed.

Hye-Rin Joeng et al: Rehabilitation of Occlusion Using Orthognathic Surgery and Implant Placement in Partially Edentulous Patient with Mandibular Prognathism; Case Report. Implantology 2008

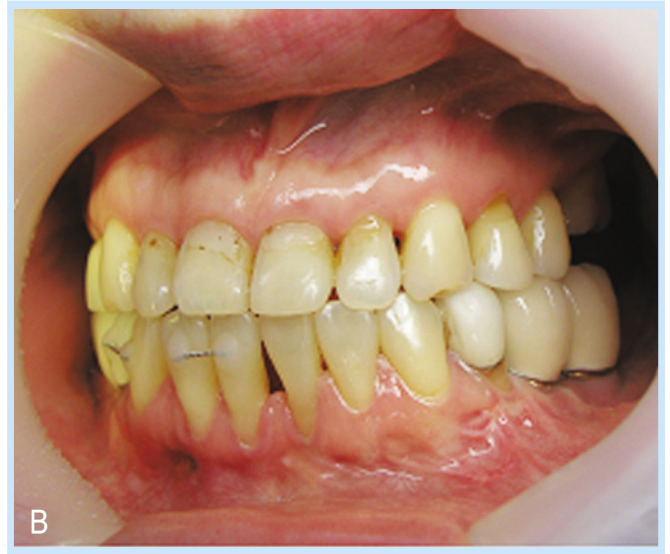
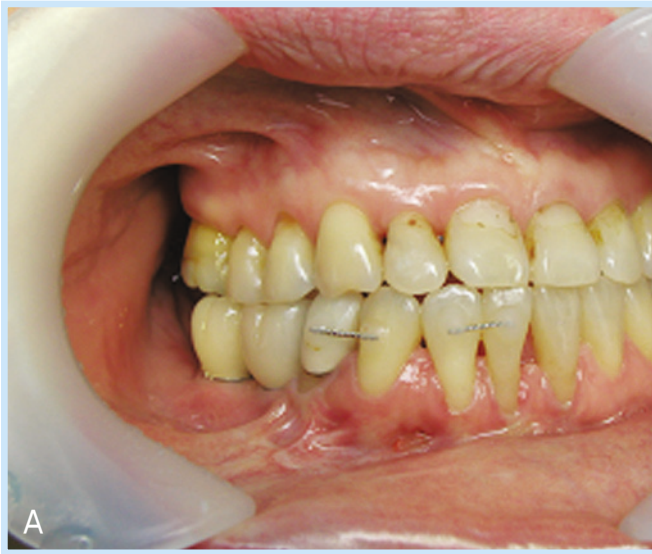
Fig. 6. Final prosthesis (A, B)

Hye-Rin Joeng et al: Rehabilitation of Occlusion Using Orthognathic Surgery and Implant Placement in Partially Edentulous Patient with Mandibular Prognathism; Case Report. *Implantology* 2008

III 총괄 및 고찰

과거에는 대부분의 무치악 및 부분무치악 환자들이 의치를 통해 교합의 회복을 달성한 것에 비해 요즘은 국민소득의 증가 및 인터넷, 매스미디어 산업의 눈부신 발전으로 임플란트 시술에 대한 일반인의 인식확산과 보급이 이루어지면서 임플란트를 통해 교합의 회복 및 심미적인 욕구를 충족할 수 있게 되었다. 골유착성 임플란트를 이용한 보철수복은 임상적으로 높은 성공률을 보이며 이에 대한 연구도 꾸준히 계속되어오면서 우수성을 입증하였다. Adell⁸⁾ 등은 5년 이상의 조사에서 상악악 모두에서 90% 이상의 성공률을 보고한바 있으며 Lekholm⁹⁾ 등도 10년 이상의 장기간 조사에서 무치악 환자의 임플란트를 이용한 보철치료가 안전하고 예측 가능할 만하다고 말하였다. 이런 높은 성공률로 초기엔 완전 무치악 환자에게만 제한되어 사용되었던 것이 현재는 단일 결손치 뿐 아니라 광범위하게 사용되고 있다.

치아결손이 있는 경우에 임플란트의 식립이 필요하나 오랜 치아상실은 임플란트 식립 전 부가적인 치료를 필요로 할 수 있다. 발치 후 일어나는 잔존치조골 흡수는 피할 수 없는 생리적 현상으로 임플란트를 무치악부위에 성공적으로 식립하고 유지하기 위해선 발치 및 치아상실 후 발생하는 잔존 치조골의 해부학적, 그리고 형태학적인 변화에 대한 이해가 필수적이다. 그동안 치주질환에 의한 골 흡수와 발치후의 잔존 치조골 흡수에 관한 생화학적 및 형태학적인 많은 연구가 있었다¹⁰⁻²⁵⁾. Tallgren²³⁾은 골 소실과정을 25년간 지속적으로 관찰한 결과 치아 소실 후 1년 이내에 대부분의 골소실이 발생되지만 이후 골소실은 완만한 비율로 계속 진행되는 것을 관찰하였다. Cawood와 Howell²⁶⁾은 무치악의 흡수양상에 대해 기저골은 형태가 유의하게 변하지 않으나 치조골은 수평축, 수직축 모두에서 유의하게 형태가 변한다고 했으며 일반적으로 치조골의 형태는 예견할 수 있는 패턴을 따르며 골흡수 패턴은 위치에 따라 다르다고 하였다. 일반적으로 알려진 것은 상악의 경우 구개측보다 협측에서 흡수양상을 보이며 하악골 퇴축은 이공 후방에서 발생하며 하악 구치부의 경우 수직적 골흡수

가 나타나는 경향이 있다고 하였다.

치조골 결손부위를 보강하는 여러 가지 수술법과 재료들 중 자가골 이식법이 치조골 재건의 최선의 방법이라는 것은 일찍이 Ten Bruggenkate, Buser, 그리고 Von Arx 등에 의하여 보고되어 왔다^{27,28,29}. 합성골이나 이종골에 비해 자가골은 성공률이 높고 면역반응이 없다는 장점이^{30,31,32} 있어 널리 사용되어 왔으며 치조골의 상실이 심하여 많은 양의 골이식이 요구될 때 골 형성 능력이 다른 이식재들에 비해 우수하기 때문에 많이 이용되어 왔다²². 이런 자가골 이식은 반면에 공여부가 생기는 단점이 있지만 본 증례의 경우 하악지시상분할골절단술(BSSRO)을 시행하면서 획득된 cortical bone fragment를 효율적으로 사용했으므로 공여부가 부가적으로 필요하지 않았다.

이런 골이식편을 보호하고 유지시키기 위한 방법으로 차단막을 사용하는 것이 추천된다. 본 증례에서는 골이식편의 보호와 공간유지를 Titanium mesh를 사용하였다. Mario, Guglielmo에 따르면 titanium mesh를 사용한 자가골 이식과 사용하지 않은 자가골 이식의 경우 mesh를 적용한 경우는 골흡수가 13.5%이었으며 사용하지 않은 경우는 34.5%에 이른다고 보고하였다. 그리고 흡수성 차단막에 비해 titanium mesh의 경우 노출에 대한 재료자체의 저항성이 우수하여 단기간의 노출인 경우에는 성공적인 결과를 이룬다고 보고하였다³³.

골이식의 경우에 있어서 경조직의 증가는 비교적 쉽게 얻을 수 있지만 봉합 시 주변 연조직에 무리한 장력을 줄 수 있다. 결과적으로 창상 열개 및 감염 등의 술 후 합병증의 발생우려가 있으며 다양한 정도의 골흡수로 인해 장기적인 결과를 예측하기 어려울 수 있다. 그러므로 경조직의 처치와 함께 연조직의 처치 또한 매우 중요하다. 연조직의 일차봉합을 위한 몇 가지 임상적 방법으로는 협측피판의 내면에 releasing incision을 주어서 전체 피판의 양을 길게 할 수도 있고, FASTG (free autogenous soft tissue graft)로 부족한 연조직을 덮을 수도 있다³⁴. 그러나 경조직의 증대에 따른 연조직 피판의

부족은 생각보다 크며 처치 방법 또한 쉽지 않은 것이 사실이다. 협측 골막에 시행하는 releasing incision과 overlapped flap으로는 수직적 치조제 증강이 그리 크지 않을 때 수용가능하나 경조직 증가량이 많은 경우에는 수용하기 어려운 경우가 많다. 이러한 문제의 해결책으로 최근 많은 연구와 진료가 진행되고 있는 치조골신장술을 사용 한다면 연조직과 경조직을 동시에 증강할 수 있고 임플란트의 심미적 치료결과 또한 기대할 수 있다³⁵.

본 증례의 환자는 내원 당시 양측 하악 후방 구치부 치조골의 심한 수평적, 수직적 골결손을 보였으며 골격성 하악전돌증으로 부적절한 악간관계를 가지고 있었다. 상기 환자는 하악전돌의 정도가 심하여 보철 및 교정치료로는 악간관계를 개선하기 어려운 증례였다. 그러므로 교합회복을 위한 적절한 위치의 임플란트 식립을 위해 악골의 위치를 교정하는 악교정수술이 필요하였다. 이를 무시한 임플란트 식립은 부적절한 교합력을 유발하면서 임플란트에 외상을 가할 수 있고 심미적으로 기능적으로 부정적인 결과를 유발한다. 상악전치부의 치아상실로 인해 상악의 후퇴 및 치조골의 수평적 수직적 골결손이 심한 경우 상악분절골절단술이나 LeFort I 골절단술을 이용하여 악간관계 개선 및 치조골의 증대를 이룰 수 있다³⁶. 하악전돌증은 유전적, 후천적인 원인, 무치악 환자의 연령의 증가 등 여러 가지 원인에 의해 생기는 안면 기형의 하나로 임플란트 식립 전 하악을 후방으로 재위치 시키는 것이 필요한데 하악지시상분할골절단술(BSSRO)을 통해 악간관계 개선을 이룰 수 있다. 하악지시상분할골절단술은 하악전돌증 환자에게 널리 사용되는 악교정수술 중 하나로 근심골편과 원심골편을 견고하게 고정시킴에 따라 술 후 악간고정기간을 줄일 수 있고³⁷ 안면 비대칭인 환자에서 회전된 하악골을 재위치 시키는데 효과적인 수술방법이다^{38,39}. Stefan, Nishimura, Yasuhiro 등은 하악전돌이 있는 무치악 환자에서 악교정수술을 이용하여 악간관계를 개선하고 고정성 보철물을 제작함으로써 성공적인 결과를 얻었다^{40,41,42}.

본 증례에서는 하악 후방 무치악부위에 치조골 골결손이 심

한 하악전돌증 환자를 악교정수술과 골이식을 동시에 시행하였으며 임프란트를 식립하여 최종보철물을 장착하여 환자의 교합을 회복함으로써 기능적인 교합과 안모의 심미성을 동시에 달성할 수 있었다. 심미적이고 기능적인 보철치료와 임프란트 식립을 위해 보다 다양한 경조직과 연조직 수술이 요구되며 성공적인 결과를 위해서는 보철과 임프란트 식립 전 철저한 구강 내, 구강외 검사가 시행되어야 한다. 이러한 검사를 통해 올바른 진단을 내리고 환자에게 최적의 치료계획을 세우는 것이 심미적으로 우수하고 장기적인 예후가 보장되는 보철물을 제작하는 전제조건 이라는 것은 아무리 강조하여도 지나치지 않을 것이다.



참고문헌

- Report on the survey of dental diseases. Japan: Dental Health Division of Health Policy Bureau, Ministry of Health, Labor and Welfare. 1999.
- 서정훈, 남동석, 장영일: 한국인 부정교합 발생 빈도에 관한 역학적 연구. 대한치과교정학회지 1984;14:33-37.
- 유영규: 연세대학교 2,378명을 대상으로 한 부정교합빈도에 관한 연구. 대한치과교정학회지 1971;2:35-40.
- Tang EL: The prevalence of malocclusion amongst Hong Kong male dental students. Br J Orthod 1994;21:57-63.
- van Vuuren C: A review of the literature on the prevalence of Class III malocclusion and the mandibular prognathic growth hypotheses. Aust Orthod J 1991;12:23-28.
- Schopf PM: Indication and frequency of early orthodontic therapy or interactive measures. J Orofac Orthop 2003;64:186-200.
- Emrich RE, Brodie AG, Blayney JR: Prevalence of class I, Class II, and class III malocclusions(Angle) in an urban population; an epidemiological study. J Dent Res 1965;44:947-953.
- Adell R, Eriksson B, Lekholm U et al: Long-term follow-up study of osseointegrated implants in the treatment of totally edentulous jaws. Int J Oral Maxillofac Implants 1990;5:347-359.
- Lekholm U, Gunne J, Henry P et al: Survival of the Branemark implant in partially edentulous jaws: a 10-year prospective multicenter study. Int J Oral Maxillofac Implants 1999;14:639-645.
- Atwood DA. Some clinical factors related to the rate of resorption of residual ridges. J Prosthet Dent 1962; 12 : 441-50.
- Atwood DA. Postextraction changes in the adult mandible as illustrated by microradiographs of midsagittal sections and serial cephalometric roentgenograms. J Prosthet Dent 1963; 13 : 810-24.
- Atwood DA. Reduction of residual ridges. J Prosthet Dent 1971; 26 :266-79.
- Atwood DA, Coy WA. Clinical, cephalometric, and densitometric study of residual ridges. J Prosthet Dent 1971; 26 : 280-95.
- Atwood DA. Bone loss of edentulous alveolar ridges. J Prosthet Dent 1979; 50 : 11-9.
- Cawood JI, Howell RA. A classification of the edentulous jaws. Int J Oral Maxillofac Surg 1988; 17 : 232-6.
- Cawood JI, Howell RA. Reconstructive preprosthetic surgery. Part 1: anatomical considerations. Int J Oral Maxillofac Surg 1991; 20 : 75-82.
- Eufinger H, Gellrich NC, Sandmann D. Descriptive and metric classification of jaw atrophy. Int J Oral Maxillofac Surg 1977; 26 : 23-8.
- Eufinger H. Individual augmentation of the atrophic mandible based on CAD/CAM-manipulated computed tomography data-in vitro results. Int J Oral Maxillofac Surg 1994; 23 : 399-402.
- Klemetti E. Resistance of the maxillary ridge to occlusal trauma. J Prosthet Dent 1995; 73 : 250-2.
- Klemetti E. A review of residual ridge resorption and bone density. J Prosthet Dent 1996; 75 : 512-4.
- Park CS. The remodeling of the posterior edentulous mandible as illustrated by computed tomography. Korean J Oral Maxillofac Radiol 1999; 29 : 43-53.
- Park CS, Kim KD. The height and width of the mandibular body in dentate and partially edentulous subjects. Oral and Maxillofacial Radiology Today 2000; 246-51.
- Tallgren A. The continuing reduction of the residual alveolar ridges in complete denture wearers: a mixed longitudinal study covering 25 years. J Prosthet Dent 1972; 27 : 120-32.
- Tallgren A, Lang BR, Walker GF. Roentgen cephalometric analysis of ridge resorption and changes in jaw and occlusal relationships in immediate complete denture wearers. J Oral Rehabil 1980; 7 :77-94.
- Ulm CW, Solar P, Blahaut R et al. Location of the mandibular canal within the atrophic mandible. Br J Oral Maxillofac Surg 1993; 31 : 370-5.
- Cawood JI, Howell RA: A classification of the edentulous jaws. Int J Oral Maxillofac Surg 1988;17:232-236.
- ten Bruggenkate CM, Kraaijenhagen HA, van der Kwast WA et al..

- Autogenous maxillary bone grafts in conjunction with placement of ITI endosseous implants. A preliminary report. *Int J Oral Maxillofac Surg* 1992; 21: 81-84.
28. Buser D, Hoffmann B, Bernard JP et al. Evaluation of filling materials in membrane-protected bone defects. A comparative histomorphometric study in the mandible of miniature pigs. *Clin Oral Implants Res* 1998; 9: 137-150.
 29. von Arx T, Cochran DL, Hermann JS et al. Lateral ridge augmentation using different bone fillers and barrier membrane application. A histologic and histomorphometric pilot study in the canine mandible. *Clin Oral Implants Res* 2001; 12: 260-269.
 30. Breine U, Brenemark P-I: Reconstruction of alveolar jaw bone. An experimental and clinical study of immediate and preformed autologous bone grafts in combination with osseointegrated implants. *Scand J Plast Reconstr Surg* 1980;14:23-43.
 31. Boyne PJ, James RA: Grafting of the maxillary sinus floor with autogenous marrow and bone. *J Oral Maxillofac Surg* 1980;38:613-617.
 32. Schliephake H, Dard M, Planck H et al: Alveolar ridge repair using resorbable membranes and autogenous bone particles with simultaneous placement of implants. An experimental pilot study in dogs. *Int J Oral Maxillofac Implants* 2000;15(3):364-73.
 33. Rocuzzo M, Ramieri G, Bunino M, Berronr S : Autogenous b.graft alone or associated with titanium mesh for vertical alveolar ridge augmentation; a controlled clinical trial, *Clin. Oral Impl. Res* 18 2007; 286-294.
 34. Lindhe J, Karring T, Lang N. Anatomy of the periodontium. In: *Clinical Periodontology and Implant Dentistry*. Copenhagen : Munksgaard; 1997:19-68.
 35. Ozen Y, Akoglu B, Varol A et al ; Surgical and prosthodontic treatment using alveolar distraction osteogenesis and implant placement for a patient with mandibular prognathism: Case report *International Journal of Prosthodontics* May-June 2007 256-258.
 36. Matto C, Roberto B : Lefor1 osteotomy with interpositional b. graft and delayed oral implant for rehabilitation of extremely atrophied maxilla *Chin. Oral Implant* 2007; 74-85.
 37. Kawamura H, Nagasawa H, Sato S et al. Sagittal split ramus osteotomy combined with titanium mini-plate internal fixation. *Jpn J Jaw Deform* 1991;1:105-112.
 38. McL Davis Jr W. A method to facilitate placement of screws for sagittal ramus osteotomy. *Oral Surg Oral Med Oral Pathol* 1987;64:536-538.
 39. Nwoku AL, Palomero-Rodriguez R, Horch HH. The problems of correction of asymmetric mandibular prognathism. *Int J Oral Surg* 1974;3:229-233.
 40. Yasuhiro O, Takahiko S : Surgical simulation of class III Edentulous patient using a 3D Craniofacial model: Report of case *Department of Oral and Maxillofacial Surgery Bull Tokyo dent Coll, Vol41, No.2,pp.73-77 2000*
 41. Robert S. Van A: Correction of mandibular pretrusion in the edentulous patient *Journal of Oral Surgery* 1953 273-281.
 42. Varaztad H. Kazanjian ;The treatment of mandibular prognathism with special reference to edentulous patient *Operative surgery* 680-688.

교신저자: 송승일
 경기도 수원시 영통구 원천동 산5 아주대학교 의과대학 치과학 교실
 tel: 031)219-5869
 ssi1219@ajou.ac.kr
 논문접수일: 2008년 10월 6일
 게재확정일: 2008년 11월 5일