

다발성 대장암의 치료

백옥주 · 오승엽 · 서광욱

아주대학교 의과대학 외과학교실

Treatment of Multiple Colorectal Cancers

Ok Joo Paek, M.D., Seung Yeop Oh, M.D., Kwang Wook Suh, M.D.

Department of Surgery, Ajou University School of Medicine, Suwon, Korea

Purpose: The detection of synchronous and metachronous colon cancer is important for the surgical treatment. The aim of this study is to review the clinicopathological characteristics of multiple colon cancers.

Methods: A retrospective analysis was performed with 43 patients with multiple colon cancers who underwent surgical treatment from June 1996 to May 2008. Patients with familial adenomatous polyposis and cancer from inflammatory bowel disease were excluded.

Results: There were 43 cases of multiple colon cancers. Synchronous colon cancers were present in 30 patients and metachronous colon cancers were present in 18 patients. The mean age was 61.33 ± 11.44 , and the male-to-female ratio was 23:20. The index cancer and the second cancers in synchronous colon cancers, as well as the first colon cancer in metachronous colon cancers showed, significantly more distal tumor locations. However, the second cancers in metachronous colon cancers showed no significant differences in tumor location. As for stage, a more advanced stage was noted in the index cancer than in the second cancers in synchronous cancer. However, an early stage was noted for the first colon cancer in metachronous cancers. Seventeen patients with synchronous cancer and 14 patients with metachronous colon cancer underwent a total or a subtotal colectomy.

Conclusion: Detection of synchronous colon cancer was important for deciding the extent of surgical resection. Patients with colon cancer should be considered for frequent colonoscopy follow-up for early detection of metachronous colon cancer.

Keywords: Multiple colon cancer; Synchronous colon cancer; Metachronous colon cancer

중심단어: 다발성대장암, 동시성 대장암, 이시성 대장암

서 론

대장암 환자에서 수술 전 검사로 동시성 대장암 여부를 판정하는 것은 수술 범위를 결정하는 데 있어서 매우 중요한 일이다. 뿐만 아니라 동시성 대장암이 없던 경우라 하더라도 대장암 수술로 대장의 일부가 절제된 환자들은 그렇지 않은 인구집단에 비해 남은 대장에서 이시성 대장암이 발병할 가능성이 높기 때문에 수술 후 추적 검사 중 내시경을 이용한 선

종의 절제는 이시성 대장암을 미리 예방할 수 있으며 이로 인한 반복적인 수술을 피할 수 있다는 점에서 임상적 의의가 크다고 할 수 있다.

대장암 환자에서 동시성 용종이나 동시성 대장암이 발생되는 빈도는 선종의 경우 15-50%, 암은 2-10%로 보고되고 있다.¹⁻⁴ 또한 이시성 용종이나 이시성 대장암이 생기는 빈도도 동시성 병변과 비슷한 것으로 알려져 있다.^{5,6} Moertel 등⁷은 동시성 암의 정의를 원발암의 치료 후 6개월 이내에 발견된 경우까지로 하였으나 실제로 수술 후 발견된 대장암이 수술 당시 간과된 동시성 병변인지 새로 생긴 병변인지를 임상적으로 구분하는 것은 쉽지 않다. 따라서 동시성 대장암과 이시성 대장암을 다발성 대장암으로서 같은 범주로 인식하고 이에 대한 치료 방침을 세우는 것이 다발성 대장암에 대한 근치

Received : July 28, 2008 Accepted : October 7, 2008

Correspondence to : Kwang Wook Suh, M.D.

Department of Surgery, Ajou University School of Medicine, San 5
Woncheon-dong, Yeongtong-gu, Suwon 442-721, Korea
Tel : +82.31-219-5208, Fax : +82.31-219-5755
E-mail : suhkw@ajou.ac.kr

©2009 The Korean Society of Coloproctology

적 치료에 도움이 될 수 있을 것이다. 이에 저자들은 본 연구를 통해 대장암으로 수술한 환자들 중에서 수술 전 검사 또는 수술 후 조직병리학적으로 동시성 대장암이 진단되었거나 수술 후 추적관찰 중 이시성 대장암으로 진단된 환자들을 대상으로 동시성 암 및 이시성 암의 빈도와 임상적, 병리학적 특징을 분석하여 다발성 대장암의 진단 및 치료방법에 대해 도움을 얻고자 하였다.

방 법

1994년 6월부터 2008년 5월까지 대장암으로 수술을 시행한 환자들 중 다발성 대장암 환자 43예를 대상으로 후향적 연구를 시행하였다. 다발성 대장암의 정의는 동시성 암 및 이시성 암으로 하였으며 가족성 용종증이나, 염증성 장질환에서 병발한 대장암 환자는 대상에서 제외하였다. 동시성 대장암은 Mortel 등⁷의 정의에 따라 원발암 수술 후 6개월 이내에 발견된 암까지로 하였으며 각각의 병소가 조직학적으로 암이면서 2개의 암 사이에 정상 점막이 존재하는 병변으로 하였다. 저자들은 이 정의에 내시경적 또는 수술적으로 절제된 상피내암(carcinoma in situ)을 포함하여 연구를 진행하였다. 이시성 대장암은 원발암의 근치적 수술 후 6개월 이후 발견된 암으로서 문합부 주위에서 적어도 4-5 cm 이상의 거리에 발병하여야 하며, 한쪽의 암이 다른 부위의 암의 침윤, 재발, 전이가 아닌 것으로 정의하였다.

원발암 수술 전에는 대장 내시경을 통해 동시성 암의 존재를 확인하는 것을 원칙으로 하였으나 대장폐쇄 등으로 내시경 접근이 불가능했던 경우에는 스텐트 삽입 후 바륨조영술이나 직경이 작은 위내시경으로 근위부 대장을 확인하였다. 스텐트 시술 등이 불가능했던 예에서는 환자의 상태에 따라 대장 아전절제술이나 하트만 수술 등을 시행하는 것을 원칙으로 하였다. 특히 하트만 수술이 시행된 경우, 원발암 수술 후 6개월 이내에 내시경을 시행하여 잔류대장의 동시성 병변 존재여부를 검색하였다. 저자들은 대장폐쇄를 동반한 경우 수술 중 대장세척의 방법은 시행하지 않았다.

저자들은 동시성 암이 발견되는 경우 원칙적으로 대장 전절제술 및 회장-직장문합술을 원발암 수술의 원칙으로 하였다. 그러나 환자의 연령이나 ASA score, 그리고 수술 기왕력 등에 따라 대장 전절제술이 불가능하다고 판단된 경우 2구역 부분절제술을 시행하였다. 추적검사 중 이시성 암이 발견된 경우에도 수술의 원칙은 동시성 암과 동일하게 적용하였다.

대장암으로 수술 받은 모든 환자들은 1년마다 대장내시경

을 시행하여 용종 및 이시성 대장암 유무를 확인하였고 용종이 발견된 경우 이시성 대장암으로의 진행을 예방하기 위해 내시경적 용종절제술을 시행하였다.

대상 환자들은 연령분포 및 성별 등의 임상적 특징, 병소의 개수, 암의 분포 및 부위, 용종의 동반 여부 및 특성, 조직병리학적 소견 및 병기, 수술 방법, 동시성 대장암으로 수술 후 이시성 대장암의 발현 유무들을 분석하였다. 조직을 얻을 수 있는 다발성 대장암 환자들에서 현미부수체 불안정성(Microsatellite instability, MSI)에 대해 검사를 시행하였다.

환자의 추적은 외래 기록 및 전화상담으로 확인하였다.

자료의 통계적인 처리는 SPSS (Window release 13.0) 프로그램을 이용하였다. 비교 가능한 두 군 간의 비교는 χ^2 -test를 이용하였다. 통계학적 유의수준은 P값이 0.05 미만인 경우로 정의하였다.

결 과

다발성 대장암의 빈도 및 일반적 특성

다발성 대장암 환자는 43명으로 동시성 대장암이 30예(69.8%)였으며 이시성 대장암이 18예(41.9%)였다. 첫 수술 후 이시성 대장암으로 진단될 때까지의 평균기간은 38.40±23.52개월(14-62개월)이었으며 24개월 이내에 진단된 환자가 8명으로 44.4%를 차지하였다.

동시성 대장암 환자 30명 중 3명의 환자에서 동시성 대장암으로 수술 후 추적관찰 중 이시성 대장암을 진단받았으며 2명의 환자에서 원발암 수술 후 이시성 대장암이면서 병변이 2군데에 있는 동시성 대장암으로 진단되었다(Fig. 1). 전체 43명의 평균 연령은 61.33±11.14세(42-88)였으며, 남녀비

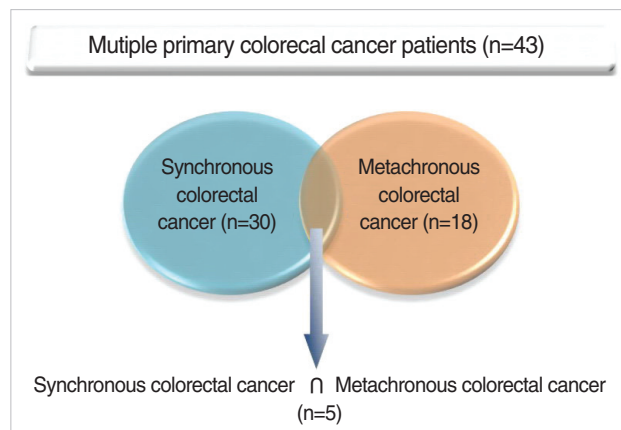


Fig. 1. The incidence of synchronous and metachronous colon cancer in multiple colon cancer.

는 23:20이었다(Table 1). 환자들의 평균 추적관찰 기간은 38.36±34.77개월이었다.

동시성 대장암과 이시성 대장암을 모두 가진 환자는 모두 5명이었으며 평균나이는 70.60±13.28세(47-79세)였다. 5명의 환자들은 모두 유전성 비용종증 대장암이나 가족성 용종증 등의 유전성 대장암이나 염증성 장질환의 과거력이 없는 환자였으며 이 환자들의 가족력에서도 특이소견은 보이지 않았다. 1명의 환자에서 Astrocytoma로 수술한 기왕력이 있었다. 5명의 환자 중 3명의 환자에서 현미부수체 불안정성(MSI)에 대해 확인할 수 있었으며 3명의 환자 모두 Microsatellite stability (MSS)를 보였다(Table 2).

다발성 대장암의 임상적 특성

다발성 대장암 환자들의 가족력 및 임상적 특성을 Amsterdam criteria 및 Revised Bethesda Guideline을 이용하여 분류하였다. 총 43명 중 Amsterdam criteria 또는 Revised Bethesda Guidelines을 모두 만족시키는 환자는 1명이었다.

Table 1. Characteristics of patients included in the study (n=40)

	Synchronous CRC	Metachronous CRC
No. patients	30	18
Age (yr)		
Mean±SD	63.53±11.09	59.93±12.75
Range	42-88	44-79
P value		0.34
Gender		
Male	16	10
Female	14	8
P value		0.88

CRC=colorectal cancer; SD=standard deviation.

Table 2. Clinicopathological characteristics of patients with both synchronous and metachronous colorectal cancer

Case	Sex	Age	1st CRC (Stage)	Meta. CRC (Stage)	Duration (mo)	Other organ cancer	MSI	Alive/death
			1st operation	2nd operation				
1	M	47	Rectum IIA LAR	Rectum/Rt. colon (IIIB/IIIB) Total colectomy	61	None	-	Alive
2	F	75	Rectum (IIA) Hartmann's operation	Rt. colon/Transverse colon (IIIB/0) Total colectomy	62	Brain tumor (Astrocytoma)	-	Alive
3	M	76	Lt. colon/Rectum (IIA/I) Hartmann's operation	Rt. colon (I) Rt. hemicolectomy	40	None	MSS	Alive
4	M	79	Rectum/Rectum/Rectum (IIB/IIA/IIA) Hartmann's operation	Lt. colon (IV) Subtotal colectomy	15	None	MSS	Alive
5	F	76	Sigmoid/Rt. colon (IIA/IIA) Total proctectomy	Rectum (I) Total colectomy	14	None	MSS	Alive

CRC=Colorectal cancer; Meta=Metachronous; LAR=Low anterior resection; MSI=Microsatellite instability; MSS=Microsatellite stability; Lt.=left; Rt.=right.

Revised Bethesda Guidelines에 의하여 각 환자들을 분류하였을 때 총 5개의 항목 중 3가지 항목 이상 만족하는 환자들은 동시성 대장암 환자에서 2명(6.7%), 2가지를 만족하는 환자가 7명(23.3%), 한 가지만을 만족하는 환자가 21명(70%)이었다. 이시성 대장암 환자에서는 3가지 항목 이상 만족하는 환자들이 3명(16.7%)이었으며, 2가지, 한 가지 항목에 대해서는 각각 6명(33.3%), 9명(50%)으로 동시성 대장암에 비해 Bethesda Guidelines을 만족시키는 환자가 더 많았으나 통계학적인 차이는 없는 것으로 나타났다(P=0.40).

다발성 대장암 환자 중 중복암을 가지고 있는 환자는 총 6명이었으며 위암이 3명, 방광암이 1명, 뇌종양이 1명, B형 간염으로 인한 간암이 1명이었다.

다발성 대장암의 병리학적 특성

동시성 대장암은 30예 중 25예에서 2개의 병변을, 5예에서 3개의 병변을 가지고 있었다. 동시성 대장암의 경우 암을 진단받게 된 병변이나 병기가 더 진행된 병변, 그리고 같은 병기인 경우 크기가 더 큰 병변을 주 병변(Index cancer)으로 정의하는데, 주 병변의 분포는 직장암이 가장 많았으며(12예), 다음으로 에스결장암(7예), 우측 결장암(7예) 순으로 분포하였다. 부병변의 분포는 직장과 에스결장이 각각 13예, 10예로 전체의 65.7%를 차지하였다. 이시성 대장암 환자 18예의 환자에서 첫 수술의 병변은 동시성 대장암 3예를 포함하여 21예였으며 병변의 분포로는 직장에 10예, 에스결장에 6예였다. 이시성 대장암의 위치는 직장이 5예, 우측 결장과 좌측 결장이 각각 4예, 5예씩으로 위치에 따른 병변의 분포는 첫 수술의 병변이 직장과 에스결장에 밀집되어 있는 것과는 다르게 전 대장에 고르게 분포하였다(P=0.11).

Table 3. Location, stage, and histologic grade in the synchronous and metachronous colorectal cancer patients

	Synchronous CRC			Metachronous CRC	
	Index cancer	2nd cancer	3rd cancer	Index cancer	2nd cancer
No. cases	30	30	5	21*(18)	20*(18)
Location					
Right colon	7	7	2	4	4
T- colon	3	2	1	0	4
Left colon	1	0	0	1	5
Sigmoid colon	7	10	0	6	2
Rectum	12	11	2	10	5
P value			0.11		
Stage					
0	2	8	2	1	1
I	4	9	2	2	5
IIA	10	7	1	12	5
IIB	1	0	0	1	1
IIIA	0	1	0	0	0
IIIB	8	1	0	2	5
IIIC	4	3	0	2	1
IV	1	1	0	1	2
P value [†]			0.20		
Grade					
Well	3	11	3	3	3
Moderately	23	17	2	16	11
Poorly	2	0	0	2	2
Mucinous	2	1	0	0	4
Neuroendocrine	0	1	0	0	0
P value [‡]			0.68		

*Including synchronous colorectal cancer; [†]0, I, IIA, and IIB vs. IIIA, IIIB, IIIC, and IV; [‡]well and moderately vs. poorly, mucinous, and neuroendocrine.

CRC=colorectal cancer.

동시성 대장암에서 주병변의 병기는 림프절 또는 타장기 전이를 보이는 III기 이상의 환자가 13명(43.3%)인 반면, 부병변은 II기 이하의 병기를 가진 환자가 각각 24명(80%), 5명(100%)으로 대부분이 조기암에 해당하였다. 이시성 대장암의 첫 수술의 병기는 21예 중 16예(76.2%)에서 림프절 전이가 없는 II기 이하의 병기를 보였으나 이시성 병변은 20예의 병변 중 12예의 병변이 II기 이하의 병기를, 8예에서 III기 이상의 병기를 보였다(Table 3). 각 환자들의 첫 수술 시의 병변과 이시성 병변의 병기의 차이를 알아보면 병기가 같은 환자는 3예, 이시성 병변에서 더 높은 병기를 나타낸 환자는 8예, 이전 병변보다 더 낮은 병기를 나타내는 환자는 7예였다.

전체 43명의 환자 중 22명의 환자에서 MSI에 대한 검사를 시행하였다. 이시성 대장암 환자는 11명 중 4명에서 MSI-high를 보였으며 동시성 대장암 환자는 모두 MSS를 보였다.

Table 4. Types of operation in patients with synchronous and metachronous cancer

Type of operation	Synchronous (n=30)	Metachronous (n=18)	
		Previous	2nd
Rt. hemicolectomy	0	4	1
Anterior resection	2	6	1
Low anterior resection (LAR)	4	2	2
Hartmann's operation	3	3	1
Transanal excision (TAE)	0	1	0
Abdominoperineal resection (APR)	1	1	0
Total or subtotal colectomy	15	1	13
Total or subtotal colectomy+APR	2	0	0
Anterior resection+TAE	1	0	0
Hartmann's operation+TAE	1	0	0
Rt. hemicolectomy+LAR	1	0	0

다발성 대장암의 치료방법

동시성 대장암 환자 중 17예에서 전대상절제술이나 아전대상절제술을 시행하였으며 이 중 2명의 환자에서 복회음절제술을 함께 시행하였다. 한 명의 환자에서 우측대상절제술과 저위전방절제술을 동시에 시행하였으며 국소절제술의 적응증이 되는 하부 직장암이 동반된 2명의 환자에서 각 병변의 근치적절제술과 국소절제술을 시행하였다. IV기 병기를 가진 한 명의 환자에서 간전이에 대해 이시성절제를 시행 후 재발 소견은 보이지 않음이 확인되었으며 첫 수술 후 49개월 후에 이시성 대장암으로 진단되었다(Table 4).

고 찰

다발성 대장암은 원발암 또는 주병변에 비해 조기 병변인 경우가 많은 것으로 보고되어 있다.⁸ 본 연구에서는 동시성 결장직장암의 주병변의 경우 30예 중 13예(43.3%)에서 III기 이상의 병기를 가졌으나 부병변의 대다수는 조기암으로 진단되어 유사한 결과를 보였다. 그러나 이시성 대장암의 경우 첫 수술의 병기와 비교하여 더 진행된 병기를 보이는 환자가 8예, 조기병변을 보이는 환자가 7예로 큰 차이를 보이지 않았다. 이는 크게 두 가지로 해석할 수 있다. 첫째는 첫 수술 시 병존하고 있었던 조기암을 간과했을 가능성이다.⁹ 이는 첫 수술 시 시행한 대장내시경 소견에서 조직검사상 아직 상피내암으로 진행되지 않은 전암성 병변으로서의 선종이거나, 또는 병변은 이미 상피내암으로 진행되었으나 적절하지 않은 조직검사의 결과일 수도 있다. 본 연구에서 추적 중 발견된 이시성 대장암 20예 중 14예에서 II기 이상의 병기를 보였다. 이 결과는 앞서 서술한 가능성을 시사하는 소견으로 생각되며

이를 예방하기 위해서는 수술 전 정밀한 대장내시경을 통한 용종절제술과 함께 수술 후 이시성 대장암이 빈번하게 보고 되는 2년까지는 6개월 정도의 짧은 간격의 추적 대장내시경이 필요할 것으로 생각된다.

둘째는 첫 수술의 근치적 절제술 후 다시 생겨난 선종이 압으로 진행했을 가능성이다. 저자들의 경우 근치적 절제술 시행 후 1년마다 복부 및 흉부 컴퓨터단층촬영과 함께 전대장의 대장내시경을 시행하였다. 대장내시경 시행 시 발견되는 선종은 가능하면 모두 제거하는 것을 원칙으로 하였다. 따라서 이러한 주기적 검사 사이에 생겨 진행되는 이시성 암의 진행은 조기에 발견될 수 있었을 것이다. 일부 연구에서 이시성 대장암에서 약 20-46%가 수술 후 24개월 이내에 발생하였다고 보고하였으며¹⁰⁻¹¹ 본 연구에서도 24개월 내에 이시성 대장암으로 진단받은 환자가 44.4%를 차지하여 비슷한 결과를 보였다. 따라서 수술 전뿐 아니라 근치적 절제술 시행 후 주기적인 대장내시경을 통한 전 대장의 확인은 이시성 대장암으로의 진행을 사전에 예방하고 조기에 미리 발견한다는 점에서 중요한 의미를 지닌다. 이에 Jung 등¹²도 이시성 대장암의 고위험군에 대해서는 추적 대장내시경 관찰을 6-12개월 간격으로 더 짧게 해야 함을 주장하였다.

본 연구에서 이시성 대장암 환자 18명 중 8명의 환자가 원발암의 병기보다 진행된 병기를 보였다. 이시성 대장암을 조기 발견하기 위해 수술 전 대장내시경으로 전 대장을 확인하는 일뿐 아니라 정기적인 대장내시경을 시행하더라도 본 연구처럼 이시성 대장암이 진행된 병변으로 발견된다면 이시성 대장암이 발견될 소인을 가진 환자에서는 원발암 수술 시 좀더 적극적인 치료방법이 고려되어야 할 것이다. 통상적으로 가족성 용종증이나 유전성 비용종성 대장암의 경우 다발성 대장암이 발생될 가능성이 크기 때문에 이미 대장 전절제술이 일반적인 치료방법으로 받아들여지고 있다. 그러나 이러한 유전성 대장암 환자가 아니라면 이시성 대장암을 예측하기란 쉽지 않다. 여러 연구에서 종양 DNA에서 MSI를 보이는 환자가 이시성 대장암 발생이 증가한다고 보고되어 있으나¹³⁻¹⁵ 일부 연구에서는 MSI와 이시성 대장암과의 관련성이 없는 것으로 보고하고 있다.^{16,17} 본 연구에서 종양 DNA에서 MSI 확인이 가능한 이시성 대장암 환자 11명 중 4명만이 MSI-high를 보여 MSI 만으로는 이시성 대장암의 위험인자를 미리 예측하기란 쉽지 않을 것으로 생각된다. 이외에도 동시성 선종, 1촌 관계의 가족에서 대장암 가족력 및 환자 본인의 경우 대장 외의 장기에 암을 동반하는 경우에 이시성 대장암의 위험이 증가하는 것으로 보고되고 있다.¹⁸⁻²³ 본 연구에서 이시성

대장암에서 Amsterdam criteria나 Revised Bethesda guidelines을 만족시키는 환자는 존재하지 않았다. 또한 Revised Bethesda guidelines에서 3개 이상의 항목을 만족시키는 환자는 3명(16.9%)으로 이시성 대장암과의 연관성은 보이지 않았다. 따라서 이시성 대장암으로 이행할 가능성이 있는 동시성 선종의 개수 및 분포, 환자의 가족력 및 종양 DNA에서의 MSI의 여부 등을 함께 고려하여 이시성 대장암이 발생할 가능성이 높은 환자에 대한 향후 체계적인 연구가 필요하다.

동시성 병변이 확인되면 처음에 계획했던 수술방법의 수정이 필요할 수 있다. 이는 장 절제범위의 확대, 용종이 있는 부위의 장 절개 및 용종제거 또는 대장 전절제술이나 대장 아전절제술 등이 있을 수 있다. Diaconu 등²⁴은 동시성 대장암의 경우 이시성 대장암을 예방하기 위해 대장 전절제술이 안전한 술식이라 주장하였으며 Cacarino 등²⁵은 수술의 선택은 병변의 부위와 병변이 떨어진 거리에 따라 결정되며 다른 두 병변이 같은 구역의 대장에 있으면 암의 근본 수술에 입각한 구역절제술을 선택하고 2개의 다른 병변이 다른 구역의 대장에 위치한다면 대장 전절제술을 주장하였다. 따라서 수술은 병변의 개수와 병변들이 위치한 대장의 구역에 따라 구역대장절제술에서부터 대장 전절제술에 이르기까지 시행될 수 있다고 하였다. 그러나 저자들은 본 연구에서 다발성 대장암이 진단될 경우 대장 전절제술을 시행하는 것을 원칙으로 하였다. 보통 대장 전절제술 또는 대장 아전절제술 시행 후 가장 중요한 합병증은 문합부 누출로 보고되어 있다.²⁶⁻²⁸ Elton 등²⁹은 문합부 누출을 8%에서 보고하였으며 이는 모두 응급수술이 필요하였던 환자들이었다. 그러나 저자들의 이전 연구에서 대장 전절제술 후 가장 흔한 합병증으로 소장폐쇄가 50명 중 8명의 환자에서 관찰되었으나 이는 광범위 절제를 동반하는 수술의 필연적인 합병증으로 생각되며, 문합부 누출은 보이지 않았다. 또한 수술 후 약 6개월이 경과하면 배변회수가 3회 정도로 안정화됨을 알 수 있었으며 환자들의 변실금 정도 및 만족도도 비교적 양호하여 대장 전절제술이 안정하게 시행될 수 있음을 알 수 있었다.³⁰ 따라서 다발성 대장암이 진단되면 동시성 대장암을 근치적으로 치료하고 추후 이시성 대장암을 예방할 수 있도록 대장 전절제술을 시행하는 환자에게 가장 적절한 치료방법이라 생각된다. 그러나 대장 전절제술 및 회장직장문합술을 시행한 환자들에서도 남아 있는 직장에서 이시성 대장암이 발생할 가능성은 여전히 남아있다. 본 연구에서도 43예 중 한 예의 환자에서 76세에 에스결장과 우측결장에 동시성 대장암을 진단받고 대장 전절제

술 및 회장직장문합술을 시행 받은 후 14개월 후 정기검진 중 남아있는 직장에 이시성 직장암을 진단받은 경우가 있었다 (Table 4, case 5). 그러나 상기 환자를 포함하여 대장 전절제술을 받은 환자들의 경우 정기검진으로 남아있는 직장만을 간단한 전처치로 외래에서 에스결장경을 시행할 수 있어 검사에 대한 환자들의 순응도가 높아질 수 있었다. 따라서 대장 전절제술 및 회장직장문합술 후 남아있는 직장에서의 이시성 대장암 발생에 대한 위험은 환자들의 높은 순응도와 더불어 정기검진으로 조기발견이 가능할 것으로 생각된다.

결 론

동시성 대장암을 미리 진단하는 것은 수술범위를 미리 결정하는 데 있어 매우 중요하다. 동시성 대장암의 수술적 치료는 환자의 연령이나 ASA score, 그리고 수술 기왕력 등에 따라 대장 전절제술이 불가능하다고 판단된 경우를 제외하고는 이시성 대장암을 미리 예방과 동시성 대장암의 근치적 치료를 위해 대장 전절제술을 고려하는 것이 한 방법이 될 수 있다.

이시성 대장암을 조기 발견하는 데는 수술 전은 물론 근치적 절제술 후에도 주기적인 대장내시경을 시행하는 것이 필수적이다. 또한 향후 유전성 대장암 이외에도 이시성 대장암으로 이행할 위험성에 대한 체계적인 연구가 진행되어야 하겠다.

REFERENCES

1. Brullet E, Montane JM, Bombardo J, Bonfill X, Nogue M, Bordas JM. Intraoperative colonoscopy in patients with colorectal cancer. *Br J Surg* 1992;79:1376-8.
2. Burns FJ. Synchronous and metachronous malignancies of the colon and rectum. *Dis Colon Rectum* 1980;23:578-9.
3. Langevin JM, Nivatvongs S. The true incidence of synchronous cancer of the large bowel. A prospective study. *Am J Surg* 1984;147:330-3.
4. Min BW, Lee JB, Um JW, Moon HY. Analysis of colonic synchronous lesions in colorectal cancer. *J Korean Soc Coloproctol* 2003;19:367-71.
5. Neugut AI, Lautenbach E, Abi-Rached B, Forde KA. Incidence of adenomas after curative resection for colorectal cancer. *Am J Gastroenterol* 1996;91:2096-8.
6. Fajobi O, Yiu CY, Sen-Gupta SB, Boulos PB. Metachronous colorectal cancers. *Br J Surg* 1998;85:897-901.
7. Moertel CG, Barga JA, Dockerty MB. Multiple carcinomas of the large intestine: a review of the literature and a study of 261 cases. *Gastroenterology* 1958;34:85-98.
8. Cali RL, Pitsch RM, Thorson AG, Watson P, Tapia P, Blatchford GJ, et al. Cumulative incidence of metachronous colorectal cancer. *Dis Colon Rectum* 1993;36:388-93.
9. Finan PJ, Ritchie JK, Hawley PR. Synchronous and 'early' metachronous carcinomas of the colon and rectum. *Br J Surg* 1987;74:945-7.
10. Agrez MV, Ready R, Ilstrup D, Beart RW Jr. Metachronous colorectal malignancies. *Dis Colon Rectum* 1982;25:569-74.
11. Weber CA, Deveney KE, Pellegrini CA, Way LW. Routine colonoscopy in the management of colorectal carcinoma. *Am J Surg* 1986;152:87-92.
12. Jung SH, Kim HC, Yu CS, Kim JC. Clinical characteristics of synchronous adenomas designated as risk factors of metachronous malignancy in colorectal cancer. *J Korean Soc Coloproctol* 2007;23:237-44.
13. Sengupta SB, Yiu CY, Boulos PB, De Silva M, Sams VR, Delhanty JD. Genetic instability in patients with metachronous colorectal cancers. *Br J Surg* 1997;84:996-1000.
14. Masubuchi S, Konishi F, Togashi K, Okamoto T, Senba S, Shitoh K, et al. The significance of microsatellite instability in predicting the development of metachronous multiple colorectal carcinomas in patients with nonfamilial colorectal carcinoma. *Cancer* 1999;85:1917-24.
15. Shitoh K, Konishi F, Miyakura Y, Togashi K, Okamoto T, Nagai H. Microsatellite instability as a marker in predicting metachronous multiple colorectal carcinomas after surgery: a cohort-like study. *Dis Colon Rectum* 2002;45:329-33.
16. Piñol V, Andreu M, Castells A, Payá A, Bessa X, Jover R. Synchronous colorectal neoplasms in patients with colorectal cancer: predisposing individual and familial factors. *Dis Colon Rectum* 2004;47:1192-200.
17. Ballesté B, Bessa X, Piñol V, Castellví-Bel S, Castells A, Alenda C, et al. Detection of metachronous neoplasms in colorectal cancer patients: identification of risk factors. *Dis Colon Rectum* 2007;50:971-80.
18. Chen HS, Sheen-Chen SM. Synchronous and "early" metachronous colorectal adenocarcinoma: analysis of prognosis and current trends. *Dis Colon Rectum* 2000;43:1093-9.
19. Cali RL, Pitsch RM, Thorson AG, Watson P, Tapia P, Blatchford GJ, et al. Cumulative incidence of metachronous colorectal cancer. *Dis Colon Rectum* 1993;36:388-93.
20. Bohm B, Schwenk W, Huckle HP, Stock W. Does methodic long-term follow-up affect survival after curative resection of colorectal carcinoma. *Dis Colon Rectum* 1993;36:280-6.

21. Chen F, Stuart M. Colonoscopic follow-up of colorectal carcinoma. *Dis Colon Rectum* 1994;37:568-72.
22. Yamazaki T, Takii Y, Okamoto H, Sakai Y, Hatakeyama K. What is the risk factor for metachronous colorectal carcinomas. *Dis Colon Rectum* 1997;40:935-8.
23. Togashi K, Konishi F, Ozawa A, Sato T, Shito K, Kashiwagi H, et al. Predictive factors for detecting colorectal carcinomas in surveillance colonoscopy after colorectal cancer surgery. *Dis Colon Rectum* 2000;43:S47-53.
24. Diaconu C, Dogaru C, Scripcariu V, Stoian M, Dragomir C, Russu I, et al. Synchronous colonic cancers. *Chirurgia (Bucur)* 2002;97:351-5.
25. Caracino AM, Antonucci S, Tarone F. Synchronous carcinomas of the large intestine. *Ann Ital Chir* 1994;65:229-31.
26. Walsh RM, Aranha GV, Freeark RJ. Mortality and quality of life after total abdominal colectomy. *Arch Surg* 1990;125:1564-6.
27. Beckwith PS, Wolff BG, Frazee RC. Ileorectostomy in the older patient. *Dis Colon Rectum* 1992;35:301-4.
28. Eu KW, Lim SL, Seow-Choen F, Leong AF, Ho YH. Clinical outcome and bowel function following total abdominal colectomy and ileorectal anastomosis in the Oriental population. *Dis Colon Rectum* 1998;41:215-8.
29. Elton C, Makin G, Hitos K, Cohen CR. Mortality, morbidity and functional outcome after ileorectal anastomosis. *Br J Surg* 2003;90:59-65.
30. Kim DY, Oh SY, Lee JM, Suh KW. Complications, mortality and functional outcome following a total colectomy and ileo-rectal anastomosis. *J Korean Soc Coloproctol* 2007;23:448-53.