

# 원위 요골 골절에서 도수 정복 후 설탕 집게 부목과 요측 구형성 단상지 부목 고정 효과의 비교

아주대학교 의과대학 정형외과학교실, 서울 마이크로 병원<sup>1</sup>

조재호 · 박도영 · 김준용<sup>1</sup> · 한경진

## A Comparison of Sugar Tong Splint and Radial Gutter Short Arm Splint after Closed Reduction of Distal Radius Fracture

Jae Ho Cho, MD, Do Young Park, MD,  
Joon-Yong, Kim, MD<sup>1</sup>, Kyeong-Jin Han, MD

Department of Orthopaedic Surgery, Ajou University  
School of Medicine, Suwon, Korea Seoul  
Microhospital<sup>1</sup>, Seoul, Korea

**Purpose:** Various methods of immobilization exist in the nonsurgical treatment of the distal radius fracture, among which sugar tong splint is the most commonly used. In this study, we observed the results after treating the distal radius fracture with radial gutter short arm splint without elbow immobilization.

**Materials and Methods:** Among the fracture of distal radius who have been under conservative treatment after closed reduction, 48 patients (from January to December of 2005) were treated with sugar tong splint, and 57 patients (from January to December of 2007) were treated with radial gutter short arm splint. The loss of reduction after closed reduction of the two groups was compared. The types of fractures were determined as either stable or unstable based on the fracture segment. Follow up examination of the stability was performed 8 weeks later.

**Results:** There were 105 patients (male, 52; female,

53) with mean age of 50.2. Of the 57 patients with the sugar tong splint, loss of reduction was shown in 11 cases out of the 31 unstable fractures and none in 17 stable fractures. In the radial gutter short arm splint group, 12 cases out of 33 unstable fractures showed loss of reduction. Only one case in 24 stable fractures treated by the radial gutter splint has failed. There was no statistically significant difference in the reduction loss rate between the two immobilizing methods (p-value=0.37), as well as the type of reduction loss (p-value>0.05).

**Conclusion:** Sugar tong splint and radial gutter short arm splint had no difference in maintaining reduction. Sugar tong splint has been considered as the most effective method of maintaining reduction by preventing rotation of the forearm and flexion-extension of the elbow. Furthermore, radial gutter short arm splint can minimize limitation of the elbow motion and daily life activity. Based on our results, radial gutter short arm splint, which only immobilize the wrist joint, had a good results as well.

(J Korean Soc Hand Surg 2009;14:194-8)

**Key Words:** Distal radius fracture, Sugar tong splint, Radial gutter short arm splint

## 서 론

원위 요골의 골절은 전체 골절 환자의 15~20%를 차지하는 골절로 사지에서 발생하는 골절 중 가장 흔한 골절이며 연령은 60대에서 가장 많고 여자에서 주로 발생된다고 알려져 있으나<sup>1,2</sup>, 골절의 분류, 치료와 예후에 대해서는 다양한 의견이 존재한다<sup>3</sup>.

설탕 집게 부목(sugar tong splint)은 원위 요골 골절에서 현재 가장 많이 사용되고 있는 고정방법으로, 전완부의 회전 운동을 방지하면서, 주관절의 운동

Address reprint requests to: Kyeong-Jin Han, MD  
San5, Wonchon-dong, Youngtong-gu, Suwon, Gyeonggi-do,  
Ajou University School of Medicine, Dept. of Orthopaedic Surgery  
TEL: 031-219-5220, FAX: 031-219-5229  
E-mail: kjhan@ajou.ac.kr

\* 본 논문의 요지는 2008년도 대한수부외과학회 학술대회에서 발표되었음.

은 제한적으로 허용하여 관절 구축을 예방하는 동시에 골절 정복의 유지 효과를 얻을 수 있다고 알려져 있다<sup>4</sup>. 그러나 설탕 집게 부목은 장상지 부목의 한 종류로 고정 기간 동안 상당 부분 주관절의 운동범위가 제한되고, 부목의 무게로 인해 팔걸이(arm sling)를 사용하여 일상생활에 지장을 준다는 단점이 있었다. 이러한 단점을 줄이기 위해 최근 요측 구형성 단상지 부목을 도수 정복 후 고정 방법으로 사용하여 환자들의 불편함을 최소화하면서 정복의 유지 효과는 충분히 얻을 수 있다고 보고 하였다<sup>5</sup>. 저자들은 원위부 요골 골절 치료에서 요측 구형성 단상지 부목과 기존의 설탕 집게 부목을 시행한 환자들의 고정 유지 결과를 단순 방사선 영상을 이용하여 비교 조사 하였다.

## 연구 대상 및 방법

### 1. 연구 대상

2005년 1월부터 2005년 12월, 2007년 1월부터 2007년 12월까지 본원에 내원한 원위 요골 골절 환자 중에 도수 정복 후 보존적 치료만을 시행한 환자를 대상으로 고정 방법에 따른 치료 결과를 후향적으로 분석하였다. 2005년까지 내원한 환자는 설탕 집게 부목을 이용하였으며, 2007년부터 내원한 환자는 저자들이 의도적으로 요측 구형성 단상지 부목만을 사용하였다.

총 환자수는 105명이었으며, 내원시 평균 연령은 50.2세(17세~90세)였고, 남성은 52예, 여성은 53예였다. 수상 초기 도수 정복하였으나 조기(1주 이내)에 정복 소실이 있었던 경우는 본 연구에서 제외 하였

으며, 성장기의 소아(16세 이하)도 연구 대상에서 제외하였다(Table 1).

### 2. 연구 방법

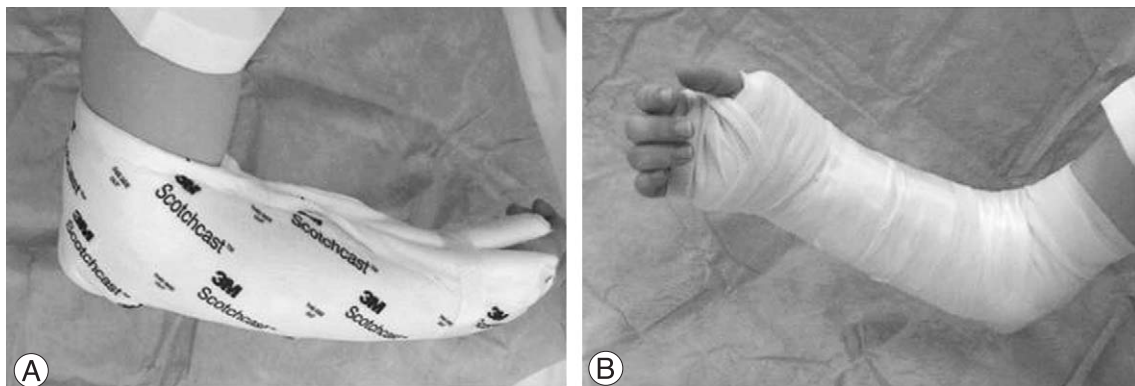
도수 정복은 통상 응급실 또는 외래에서 시행되는데 이를 실시하기 전에 정맥 수액을 확보하였으며, 환자의 과거력과 현재 상태에 따라 금기가 아닌 경우 전처치 약물(Etomidate)을 용량에 맞추어(체중 1 kg 당 0.2 mg) 정맥 투여하고, 수면 무통 상태(약 10~15분 지속)에서 도수정복 및 부목을 적용한 후 단순 방사선 촬영(수근부 전후방, 외측)을 시행하여 정상 원위 요골면의 정복 여부를 확인하였다.

도수 정복을 실시한 후 모든 예에서 4인치 Fiberglass 부목(3 M)을 이용하여 고정하였는데, 설탕 집게 부목은 주관절을 감싸고 돌아 수부의 수장부와 수배부를 중수지 관절(metacarpophalangeal joint)까지 고정을 하였으며(Fig. 1A, B), 요측 구형성 단상지 부목은 무지를 통과시킬 구멍을 만들고 전완부의 근위 2/3 부위에서 중수지 관절까지 길이를 조절하여 수근 관절의 요측 부위를 감싸도록 고정하였다(Fig. 2A, B, C). 설탕 집게 부목을 사용한 경우에는 arm-neck sling 을 부목 제거 시까지 사용하였고 조기 무부하 수지 운동을 장려했으며 요측 구형성 단상지 부목을 사용한 경우는 통증이 있는 초기나 보행 시에만 arm-neck sling 을 사용하게 하고 그 외에는 수지, 주관절, 견관절의 자발적 무부하 운동을 조기에 자주 하도록 하였다.

도수 정복 및 부목 고정 후 원위 요골부위에 대한

**Table 1.** Loss of reduction between two methods

	Age	No.	Loss of Unstable fracture	Loss of Stable fracture	Total loss of reduction
Sugar tong	51.4	48	11/31 (35.5%)	0/17 (0.0%)	11/48 (22.9%)
Radial gutter	49.3	57	11/33 (33.3%)	1/24 (4.2%)	12/57 (21.1%)



**Fig. 1.** Sugar tong splint. (A) Design of sugar tong splint. (B) After molding and bandage.

단순 방사선 촬영을 1~2주 간격으로 실시하면서 정복의 소실 여부를 관찰하였고, 최종 정복 유지의 판단은 정복 후 12주에 방사선 검사로 확인하였다. 부목 고정 기간은 안정성 골절의 경우는 약 4주, 불안정성 골절의 경우는 약 6주간 시행하였다.

골절을 최초 방사선 검사 소견에 따라 안정성 골절과 불안정성 골절로 분류하였으며, 모든 골절의 안정성 및 정복의 유지 여부에 대한 판단은 한 명의 관찰자에 의해 시행되었다. 불안정성 골절은 수근관절 내 요골높이(radial height)의 단축이 4 mm 이상, 수장 측 기울기(volar tilt)가 10° 이상 소실, 요측 전위(radial shift) 2 mm 이상, 배부 분쇄 골절(dorsal comminution) 50% 이상 또는 관절 내 골편 간극(intra-articular step-off) 2 mm 이상 인 경우로<sup>6,7,8</sup> 정의하였다.

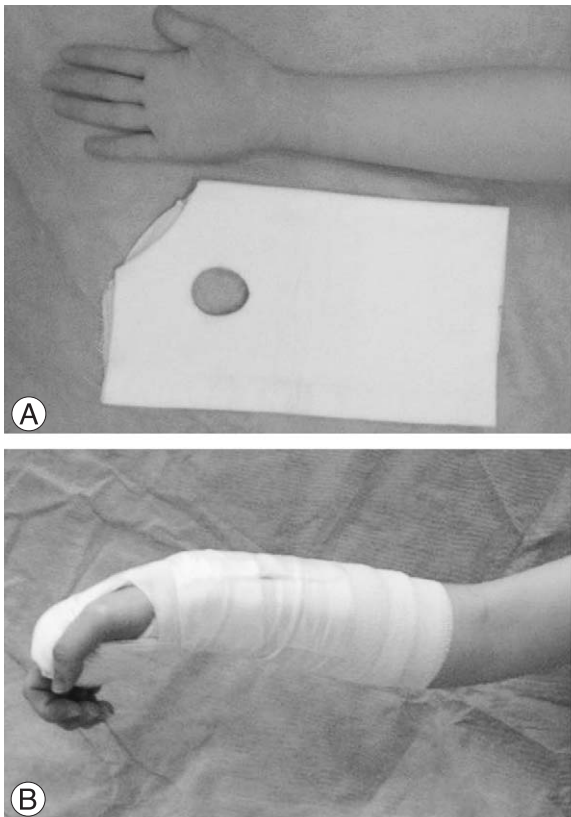정복 유지의 실패는 도수 정복 및 고정 후 요골 높이의 2 mm 이상 감소, 요측 기울기(radial inclination) 5° 이상, 수장 측 기울기 10° 이상 감소 및 관절 내 골편 간극 2 mm 이상으로 정의하였다<sup>6,9,10</sup>.

## 결 과

본원에 내원한 원위 요골 골절 환자 중 보존적 치료를 시행한 환자 105명을 대상으로 하였고 남자는 52

명, 여자는 53명이었다. 설탕 집게 부목을 사용한 환자군 48명중 남성은 24명, 여성은 24명이었으며 평균 연령은 51.4세(17~89세)였다. 설탕 집게 부목을 사용한 환자들 중 안정성 골절 17예 모두 정복 소실은 없었고, 불안정성 골절 31예 중에서는 11예(35.5%)에서 정복 소실이 발생하였다. 요측 구형성 단상지 부목을 사용한 환자는 남성 28명, 여성 29명으로 총 57명이며, 평균 연령은 49.3세(17~90세)였다. 요측 구형성 단상지 부목을 사용한 환자들 중 수상 초기 안정성 골절이었던 24예 중에서 정복 소실이 1예에서 발생하였고, 불안정성 골절 33예 중에서 11예(33.3%)에서 정복 소실이 나타났다. 단순 방사선 사진상 세 가지 척도(요골높이, 수장 측 기울기, 요측 기울기)가 정복 소실이 일어난 환자들 모두에서 감소를 보였으며(Table 2A), 두 고정 방법간 정복 소실은 통계적으로 유의한 차이는 없었으며(Table 1, p-value=0.37), 또한 두 환자군 사이에 연령 분포에 있어서도 통계적으로 유의한 차이는 없었다(p-value=0.19).

설탕 부목 집게 부목과 요측 구형성 단상지 부목을 사용한 환자간에 정복 소실 정도를 요측 높이, 요측 경사, 수장 경사로 나누어 분석한 결과 통계적으로 유의한 차이는 보이지 않았다(Table 2B, p-value>0.05).



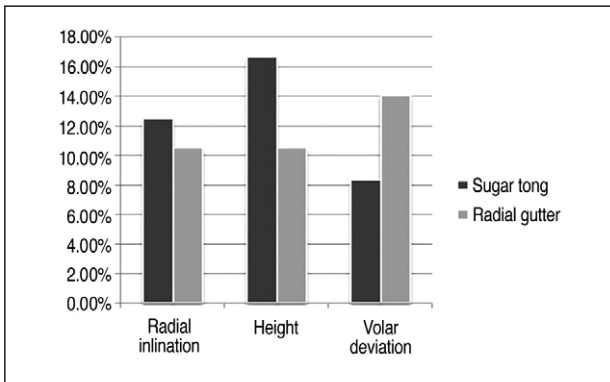
**Fig. 2.** Radial gutter splint. (A) Space cut out for thumb. (B) Molding and elastic bandage for stabilization. (C) Shape of splint.

**Table 2.** (A) Changes in radiographic parameters for both stable and unstable fractures between two groups. (B) Reduction loss rate of fractures in radiographic parameters.

		radial inclination		radial height		volar tilt	
		initial	reduction loss	initial	reduction loss	initial	reduction loss
sugar tong splint	stable fracture	.	.	.	.	.	.
	unstable fracture	20.6°	13.0°	9.7 mm	5.5 mm	11.5°	7.1°
		(18.5~23.5)°	(7.9~20.2)°	(9~10.5) mm	(3.5~8.2) mm	(10.5~12.7)°	(1.3~10.7)°
radial gutter splint	stable fracture	20.69°	9.56°	10 mm	4.65 mm	12.21°	3.2°
	unstable fracture	21.1°	15.8°	9.8 mm	6.1mm	12.1°	6.7°
		(19.7~22.6)°	(9.0~21.3)°	(9~11) mm	(4.2~9)mm	(10.3~14.2)°	(0.4~13.2)°

\* Differences of radiologic parameters between sugar tong splint group and radial gutter short arm splint group were not significantly correlated, p>0.05.

**Table 2. (B)**



## 고 찰

원위 요골 골절은 전체 골절 중 가장 흔한 골절이나 분류가 다양하며 각 골절 형태에 따른 치료법 역시 매우 다양하나, 요측 길이, 요측 경사, 수장 경사 등을 해부학적 위치로 정복하여 기능을 최대화 하는 것을 치료의 목적으로 정하고 있다<sup>9</sup>. 또한 수상 당시의 골편의 전위 정도와 양상이 치료의 예후에 중요하며, 초기에 안정성의 확보를 위해 다양한 방법의 부목고정기법이 도입되었다.

전완부의 고정 방법에 대한 다양한 연구가 있었으며, 대부분의 관심은 고정 시 전완부의 회전방향에 관한 것이었다. Pool<sup>11</sup>, Stewart 등<sup>12</sup>과 Tumia 등<sup>13</sup>은 장상지 석고 부목과 단상지 석고 부목을 적용한 환자들의 결과를 비교하여, 주관절의 고정은 골절의 정복을 유지하는데 필요하지 않다고 주장하였으나, Sarmiento 등<sup>14</sup>과 Bungler 등<sup>15</sup>은 전완부의 회외전(supination)이 상완요근(brachioradialis)의 작용

을 줄여 정복의 유지에 도움이 된다고 주장하면서 장상지 부목(long arm brace)이 필요하다고 하였다. 또한, Wahlstrom 등<sup>16</sup>은 방형 회내근(pronator quadratus)의 힘이 골절부의 안정성을 방해한다고 생각하여 회내전(pronation) 상태에서 부목고정을 하는 것이 바람직하다고 하였다. 이를 종합할 때, 원위 요골 골절 환자에서 전완부의 고정위치 및 주관절의 고정이 초기 정복의 유지에 필수적인 요소가 아닐 수 있다고 사료되며, 수근 관절부위의 적절한 고정이 골절 정복의 유지에 중요한 요소라는 것을 알 수 있다.

Bong 등<sup>5</sup>은 설탕 집게 부목과 요측 구형성 단상지 부목을 이용하여 원위 요골 골절 환자의 초기 정복을 유지하는 시도를 하여 결과를 비교하였으며, 두 방법 간 차이가 없음을 요측 구형성 단상지 부목을 사용한 환자군에서 고정 기간 동안 기능적인 제한이 적음을 보고하였다. 이는 본 저자들의 연구 결과와도 일치하는 내용으로 원위 요골 골절의 초기 고정 방법으로 요측 구형성 부목이 환자의 관절의 운동과 기능적인 제한을 최소화 하면서 고정 효과는 다른 고정 방법과 유사하다는 의미 있는 결과를 나타낸다고 볼 수 있다.

요측 구형성 단상지 부목은 무지의 중수근관절에 의해 돌출된 부위에 부목의 무지구멍의 근위부가 접하게 되므로 수부가 근위부로 이동하는 것을 막아주어 손목관절을 수장 측 및 척측 각 변위 시킨 상태가 잘 유지되는 장점이 있다고 사료된다. 요측 구형성 단상지 부목의 무지 구멍은 환자 개개인의 무지 근위부에 맞는 크기로 만들어 무지가 혈렁하게 들어가는 일이 없도록 해야 하며 오히려 너무 작게 만들어 무지 근위부의 피부 손상이 발생하지 않도록 하는 것이 중요하다.

이에 반하여 설탕 집게 부목은 원위 요골부위의 요측 및 척측을 부목으로 단단히 지지하지 못할 수 있으

므로 시간이 지나며 부목이 헐거워질 경우 바람직하지 않은 손목의 요측 및 척측 운동이 발생할 수 있다. 또한 환자들이 생활하는 가운데 어느 정도의 주관절 운동이 일어나므로 주관절 부위의 부목 움직임은 필연적으로 손목부위의 부목 요동을 발생시키며 따라서 골절부의 고정이 부실해질 수가 있다.

요측 구형성 단상지 부목은 주관절과는 관계가 없으므로 설탕 집게 부목에서 주관절 부위가 헐거워지며 이차적으로 연결된 부목이 손목 부위에서 또한 헐거워지는 단점을 없앨 수 있어서 수상 직후부터 주관절 운동을 가능하게 하여 관절 구축을 예방할 수 있으며, 설탕 집게 부목에 비해 가볍고 짧으므로 환자의 불편감을 줄이고, 일상 생활의 제한도 줄어드는 장점이 있다.

## 결 론

요측 구형성 단상지 부목은 원위 요골 골절 환자에서 도수정복 후 실시할 수 있는 고정 방법으로, 설탕 집게 부목과 비교하여 정복 유지는 유사하면서 일상 생활의 제한이 적은 장점이 있어 초기 고정방법으로 적합한 부목법으로 사료된다.

## 참고문헌

- 1) Finsen V, Benum P. Colles' fracture as an indicator of increased risk of hip fracture. An epidemiological study. *Ann Chir Gynaecol.* 1987;76:114-8.
- 2) Sahlin Y. Occurrence of fractures in a defined population: a 1-year study. *Injury.* 1990;21:158-60.
- 3) Jupiter JB, Fernandez DL. Comparative classification for fractures of the distal end of the radius. *J Hand Surg Am.* 1997;22:563-71.
- 4) Lee HK, Seo BH, Yoon BH. A clinical study of Colle's fracture treated by closed reduction and sugar tong splint. *J Korean Orthop Assoc.* 1987;22:1136-40.
- 5) Bong MR, Egol KA, Leibman M, Koval KJ. A comparison of immediate postreduction splinting constructs for

- controlling initial displacement of fractures of the distal radius: a prospective randomized study of long-arm versus short-arm splinting. *J Hand Surg Am.* 2006;31:766-70.
- 6) Knirk JL, Jupiter JB. Intra-articular fractures of the distal end of the radius in young adults. *J Bone Joint Surg Am.* 1986;68:647-59.
- 7) Van der Linden W, Ericson R. Colles' fracture. How should its displacement be measured and how should it be immobilized? *J Bone Joint Surg Am.* 1981;63:1285-8.
- 8) Weber ER. A rational approach for the recognition and treatment of Colles' fracture. *Hand Clin.* 1987;3:13-21.
- 9) Nesbitt KS, Failla JM, Les C. Assessment of instability factors in adult distal radius fractures. *J Hand Surg Am.* 2004;29:1128-38.
- 10) Posner MA, Ambrose L. Malunited Colles' fractures: correction with a biplanar closing wedge osteotomy. *J Hand Surg Am.* 1991;16:1017-26.
- 11) Pool C. Colles's fracture. A prospective study of treatment. *J Bone Joint Surg Br.* 1973;55:540-4.
- 12) Stewart HD, Innes AR, Burke FD. Functional cast-bracing for Colles' fractures. A comparison between cast-bracing and conventional plaster casts. *J Bone Joint Surg Br.* 1984;66:749-53.
- 13) Tumia N, Wardlaw D, Hallett J, Deutman R, Mattsson SA, Sanden B. Aberdeen Colles' fracture brace as a treatment for Colles' fracture. A multicentre, prospective, randomized, controlled trial. *J Bone Joint Surg Br.* 2003;85:78-82.
- 14) Sarmiento A, Pratt GW, Berry NC, Sinclair WF. Colles' fractures. Functional bracing in supination. *J Bone Joint Surg Am.* 1975;57:311-7.
- 15) Bunker C, Solund K, Rasmussen P. Early results after Colles' fracture: functional bracing in supination vs. dorsal plaster immobilization. *Arch Orthop Trauma Sur.* 1984;103:251-6.
- 16) Wahlstrom O. Treatment of Colles' fracture. A prospective comparison of three different positions of immobilization. *Acta Orthop Scand.* 1982;53:225-8.