

폐색전증을 최초 증상으로 내원한 부신피질암종 1예

이효진 · 광지영 · 김영집 · 김태호¹ · 이잔디² · 이현우³ · 김혜진 · 김대중 · 정윤석 · 이관우 · 한승진

아주대학교 의과대학 내분비대사내과학교실, 관동대학교 의과대학 명지병원 내분비대사내과학교실¹, 아주대학교 의과대학 외과학교실², 중앙혈액내과학교실³

A Case of an Adrenocortical Carcinoma with Pulmonary Embolism as the Initial Manifestation

Hyo Jin Lee, Ji Young Kwak, Young Jip Kim, Tae Ho Kim¹, Jan Dee Lee², Hyun Woo Lee³, Hae Jin Kim, Dae Jung Kim, Yoon Sok Chung, Kwan Woo Lee, Seung Jin Han

Department of Endocrinology and Metabolism, Ajou University School of Medicine, Suwon; Department of Endocrinology and Metabolism¹, Myongji Hospital, Kwandong University College of Medicine, Goyang; Departments of Surgery², Hematology-Oncology³, Ajou University School of Medicine, Suwon, Korea

The annual incidence of a first episode of deep vein thrombosis or pulmonary embolism (PE) in the general population is 120 per 100,000. Cancer is associated with an approximately 4- to 7-fold higher risk of thrombosis. Adrenocortical carcinoma (ACC) is a rare type of malignancy, accounting for 0.02% of all cancers reported annually. Approximately 40% of ACCs are nonsecretory. Most patients with nonsecreting tumors have clinical manifestations related to tumor growth (e.g., abdominal or flank pain). Often the adrenal mass is detected by chance via radiographic imaging. As a result, most ACC patients are diagnosed at an advanced stage and have a poor prognosis. Herein, we report a case of a 54-year-old woman who was admitted to our emergency department complaining of dyspnea. She was diagnosed with ACC accompanied by thrombi in the pulmonary artery and inferior vena cava. We performed a left adrenalectomy and administered adjuvant radiotherapy. The patient is currently receiving warfarin and adjuvant mitotane therapy. She was incidentally diagnosed with ACC, with PE as the initial manifestation. (*Endocrinol Metab* 27:93-97, 2012)

Key Words: Adrenal mass, Adrenocortical carcinoma, Pulmonary thromboembolism

서 론

연간 심부정맥혈전이나 폐색전증의 유병률은 10만 명당 약 120명 정도이며, 암은 이러한 혈전의 위험을 4-7배 증가시키는 것으로 알려져 있다[1]. 부신피질암종은 연간 인구 100만 명당 1-2명 발병할 정도로 드문 암으로, 그 중 비기능성 종양인 경우는 종양의 성장과 관계된 복부나 옆구리 통증 같은 임상증상으로 발견되거나 방사선검사에서 우연히 발견된다[2,3]. 국내에서 심한 범발성 혈관내 응고증으로 발현하여 사망까지 이른 부신피질암종 1예가 보고된 적이 있으나[4], 초기에 폐색전증 증상으로 내원하여 우연히 부신피질암종을 진단받고 수술과 방사선 및 mitotane 치료 중인 증례는 현재까지 보고된 바가 없다. 따라서 저자들은 호흡 곤란을 주소로 내원하여 폐

색전증을 최초 증상으로 나타난 부신피질암종 1예를 문헌고찰과 함께 보고하고자 한다.

증 례

환자: 54세, 여자
주소: 호흡 곤란
현병력: 내원 1시간 전부터 가슴이 답답하고 숨이 차며, 어지러운 증상이 발생하여 응급실로 내원하였다.
과거력: 30년 전 폐결핵을 진단받고 항결핵제 복용 후 완치판정 받았으며, 7년 전 고혈압을 진단받고 경구 항고혈압제(Telmisartan 20 mg q.d., Hydrochlorothiazide 12.5 mg q.d.) 복용 중이었다.

Received: 2 June 2011, Accepted: 10 October 2011

Corresponding author: Seung Jin Han

Department of Endocrinology and Metabolism, Ajou University School of Medicine, 164 World cup-ro, Yeongtong-gu, Suwon 443-721, Korea
Tel: +82-31-219-5126, Fax: +82-31-219-4497, E-mail: hsj@ajou.ac.kr

Copyright © 2012 Korean Endocrine Society

This is an Open Access article distributed under the terms of the Creative Commons Attribution Non-Commercial License (<http://creativecommons.org/licenses/by-nc/3.0/>) which permits unrestricted non-commercial use, distribution, and reproduction in any medium, provided the original work is properly cited.

가족력: 특이사항 없었다.

신체검사 소견: 내원 당시 활력징후는 혈압 91/45 mmHg, 맥박수 96회/분, 호흡수 24회/분, 체온 36.0°C, 대기 중에서 산소포화도 88%이었다. 급성 병색을 보였으나 의식은 명료하였으며, 흉부 진찰상 호흡음은 깨끗하며 심음은 규칙적, 심잡음은 들리지 않았다. 복부 진찰 소견상 장음은 정상, 압통이나 반발통은 없었다. 키 160 cm, 체중 50 kg으로 월상안과 물소혹(buffalo hump) 소견 없었고 복부 비만과 다모증 또한 관찰되지 않았다.

검사실 소견: 말초혈액검사상 백혈구 5,300/mm³ (정상범위, 3,400-9,300), 혈색소 11.7 g/dL (정상범위, 10.7-14.6), 헤마토크리트 34.7% (정상범위, 32.4-44.0), 혈소판 166,000/mm³ (정상범위, 143,000-376,000)였다. 혈청 생화학검사상 무작위 혈당 187 mg/dL (정상범위, 70-110), 총 단백 6.8 g/dL (정상범위, 6.0-8.5), 알부민 4.0 g/dL (정상범위, 3.5-5.3), AST 62 IU/L (정상범위, 5-40), ALT 15 IU/L (정상범위, 8-31), 총 빌리루빈 0.8 mg/dL (정상범위, 0.2-1.2), 알칼리성 포스파타제 58 U/L (정상범위, 20-120), 총 콜레스테롤 143 mg/dL (정상범위, 120-220), 혈액요소질소 19.1 mg/dL (정상범위, 8.0-25.0), 크레아티닌 0.9 mg/dL (정상범위, 0.5-1.4)였다. 혈장 전해질검사상 나트륨 137 mmol/L (정상범위, 135-145), 칼륨 3.2 mmol/L (정상범위, 3.5-5.5), 염소 106 mmol/L (정상범위, 98-107), 이산화탄소 21 mmol/L

(정상범위, 24-31)이었다. 산소 마스크 40% 5 L에서 시행한 동맥혈 가스분석상 pH 7.366, PO₂ 43.3 mmHg, PCO₂ 40.3 mmHg, BE -2.5 mmol/L, 산소포화도 77.7%이었다. D-dimer 9,604 ng/mL (정상범위, 0-300), 섬유소원분해산물(fibrin/fibrinogen degradation product, FDP) ≥ 20.0 µg/mL (정상범위, 0.0-4.0) 안티트롬빈 III (anti-thrombin III) 100% (정상범위, 65-125), 피브리노겐(fibrinogen) 355 mg/dL (정상범위, 220-490), 젖산 탈수소효소(lactate dehydrogenase) 922 U/L (정상범위, 100-200)이었다.

내분비학 검사 소견: 아침 8시 측정된 혈청 코르티솔은 11.6 µg/dL (정상범위, 9.4-26.0), 부신피질자극호르몬은 47 pg/mL (정상범위, 10-60)이었다. 수술 전 디하드로에피안드로스테론(dehydroepiandrosterone-sulphate, DHEA-S) 444 g/dL (정상범위, 120-360)이었고, 24시간 소변검사상 17-ketosteroid (17-KS) 82.72 mg/day (정상범위, 7.00-20.00), 17-hydroxycorticosteroid (17-OHCS) 5.19 mg/day (정상범위, 2.40-6.40), 바닐릴만델산(vanillylmandelic acid, VMA) 2.29 mg/day (정상범위, < 8.0), 에피네프린 0.1 µg/day (정상범위, < 20), 노르에피네프린 21.6 µg/day (정상범위, 15-80), 도파민 59.8 µg/day (정상범위, 65-400), 메타네프린 68 µg/day (정상범위, < 300), 노르메타네프린 297 µg/day (정상범위, < 600), free cortisol 276.1 µg/day (정상범위, 55.5-286.0), 크레아티닌 920.7 mg/day (정상범위, 600-

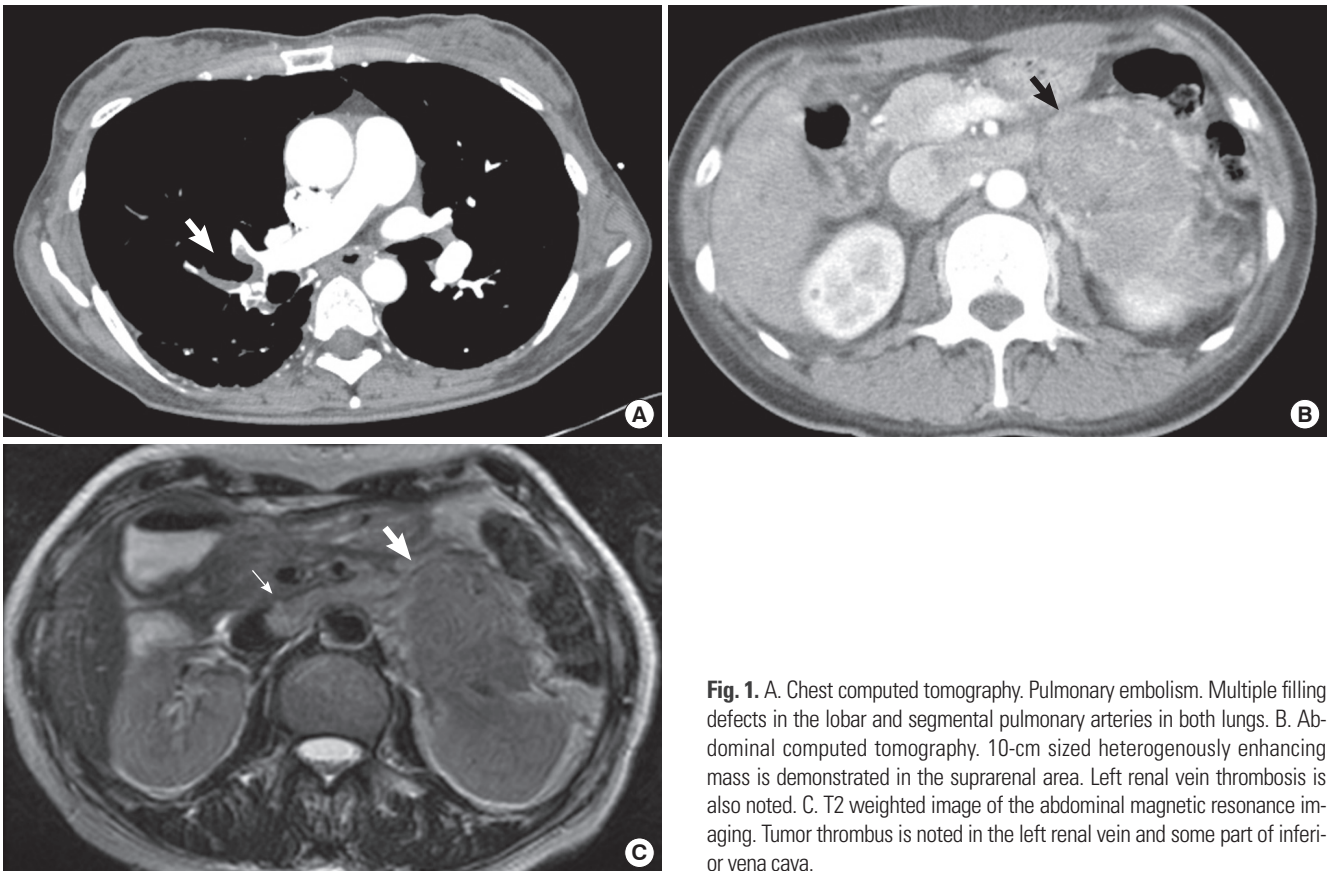


Fig. 1. A. Chest computed tomography. Pulmonary embolism. Multiple filling defects in the lobar and segmental pulmonary arteries in both lungs. B. Abdominal computed tomography. 10-cm sized heterogeneously enhancing mass is demonstrated in the suprarenal area. Left renal vein thrombosis is also noted. C. T2 weighted image of the abdominal magnetic resonance imaging. Tumor thrombus is noted in the left renal vein and some part of inferior vena cava.

1,600)이었다. 누운 자세에서 시행한 혈중 알도스테론은 21.57 pg/mL (정상범위, 10-105), 레닌활성도는 0.96 ng/mL/hr (정상범위, 0.68-1.36)이었으며, 계산된 알도스테론/레닌활성도 비($\text{ng/dL} \div \text{ng/mL/hr}$)는 2.24이었다.

방사선학 검사 소견: 흉부 혈관 전산단층촬영상 양측 폐동맥의 폐색전이 관찰되었으며, 우연히 10 cm 이상의 종양이 좌상복부에서 발견되었다(Fig. 1A). 복부 전산화 단층촬영상 비균질성의 10 cm 크기의 종양이 후복강, 왼쪽 콩팥상 측에서 위치하고 있었으며 주변 혈관, 비장, 왼쪽콩팥, 췌장의 몸통과 꼬리는 이 종양에 의해 밀려 있었고 왼쪽 콩팥 정맥의 혈전이 관찰되었다(Fig. 1B). 자기공명 T2 강조영상에서 혈전이 하대정맥의 일부와 왼쪽 콩팥 정맥에서 발견되었다. 종양은 얇은 막으로 싸여있는 소견을 보였고 주변 혈관 및 복부장기와 잘 분리되어 있었다(Fig. 1C).

심전도 및 심초음파 소견: 심전도상 정상 동성 리듬이었으며, 심초음파검사상 좌심실 및 좌심방 비대소견 있었으나 좌심실 수축기능은 정상(79%)이었고, 폐동맥고혈압을 동반한 삼첨판 역류를 보였으며, 확장된 하대정맥, 중심 테(central halo)가 존재하는 둥근 형태의 고정되지 않은 2.7×2.4 cm의 혈전으로 의심되는 종괴가 하대정맥에서 관찰되었다.

치료 및 경과: 폐색전증에 대한 치료로 헤파린을 9일간 정맥 주사 하였고 마지막 3일 동안 와파린과 교차 투여하였으며, 와파린 복용 1개월 후 왼쪽 부신 전절제술, 왼쪽 신장정맥과 하대정맥의 혈전제거술, 비장 출혈로 비장제거술 시행하였다. 왼쪽 부신 전절제술 후 약 3주 뒤 시행한 24시간 소변검사에서 17-KS 4.72 mg/day, 혈청 DHEA-S 41 $\mu\text{g/dL}$ 로 감소하였다.

적출된 부신은 커다란 난원형으로서 크기가 $12 \times 9.5 \times 4.5$ cm, 무게 277 g으로 얇은 섬유성 피막에 싸여 있었으며, 절단면은 육안 소견상 괴사 및 출혈을 동반한 노란색의 부드러운 고형성 덩이가 관

찰되었다(Fig. 2A). 또한 암성 혈전 중 가장 크기가 큰 것은 3.5 cm을 보였다. 광학현미경검사에서는 핵의 다형성, 높은 핵/세포질의 비율, 뚜렷한 핵소체, 호산성 세포질 및 핵의 과염색성이 관찰되었고(Fig. 2B), 면역조직화학염색 결과 Chromogranin A, 사이토케라틴(cytokeratin)에 음성, S-100 양성, MIB-1 양성 소견을 보여 부신피질암종으로 진단하였다.

수술 1개월 후 총 5,040 cGy (180 cGy \times 28회)로 복부에 방사선 치료를 시행하였으며 mitotane 1.5 g/day을 1년째 투여하며 현재까지 재발 소견 없이 외래 추적 관찰 중이다.

고 찰

부신피질암종은 매우 드문 질환으로 전체 악성의 0.02% 정도를 차지한다. 1936년부터 1999년까지 602명의 부신피질암종 환자를 대상으로 조사한 문헌에 의하면 전 연령대에서 발생 가능하나 주로 5세 이전과 40-50대 두 연령대에서 많이 발생하는 분포를 보이며 예후가 매우 불량한 종양으로, 대략 62%가 기능성종양이며, 38%는 비기능성 종양으로 보고되었다[2].

암은 심부정맥혈전이나 폐색전증의 중요한 원인 중 하나이며, 혈전의 위험을 4-7배 증가시키는 것으로 알려져 있다[1]. 암 환자에서 심부정맥혈전이나 폐색전증의 발생 빈도는 1-25% 정도이나 90% 이상의 환자에서 응고 기전이 항진되어 있다[5]. 최근에는 암세포가 성장과 진행 과정에서 응고 인자를 이용하는 것으로 알려져 있다[6]. 암세포는 응고능, 섬유소용해능, 응집능을 증가시키거나, 염종과 혈관 형성에 관여하는 시토카인을 분비하거나, 숙주의 혈관 내피세포와 혈소판, 백혈구 등의 혈액세포 등에 직접적으로 작용하는 등의 여러 경로를 통해 혈액응고를 활성화시킨다[6].

부신피질암종에서 혈전 발생률에 대한 정확한 보고는 없으나

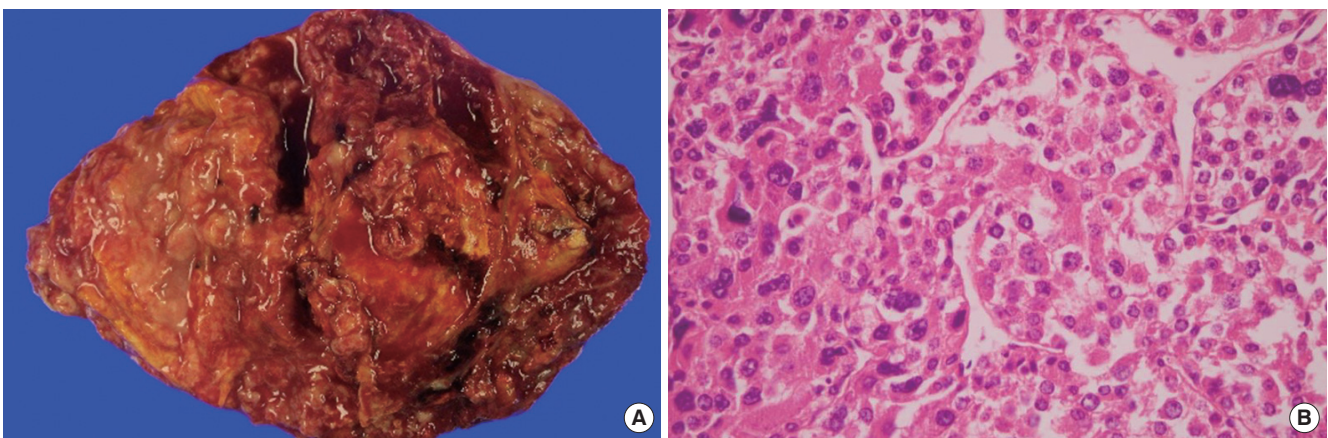


Fig. 2. A. Resected adrenal gland. Weighing 277 g, measuring $12 \times 9.5 \times 4.5$ cm. It has revealing a necrotic mass, which shows yellowish soft solid cut surface. There are multifocal hemorrhagic and necrotic areas. B. Histology of the resected adrenal gland. The histologic findings are nuclear pleomorphism, hyperchromasia and cytoplasmic eosinophilia (H&E stain, $\times 400$).

Chiche 등[7]의 보고에 의하면 105명의 환자 중 14명에서 하대정맥 혈전이 관찰되었고 우측 부신피질암종이 좌측보다 많이 발생하였고, Figueroa 등[8]의 연구에서도 비슷한 양상이 보고되었다. 이는 우측 부신피질암종이 좌측에 비해 짧고 직접 하대정맥과 연결되어 있는데 반하여 좌측 부신피질암종은 좌측 신정맥으로 연결되는 해부학적 구조와 관련된 것으로 추정된다. 또한 종양혈전의 형성이 종양 세포의 직접 침범뿐만 아니라 대정맥의 내막층이 장벽 효과를 만들어 종양혈전 자체가 부신 또는 신정맥을 따라 관내로 빠르게 확장되기 때문으로 보인다[9].

국내에서는 Yoon 등[10]이 하대정맥 혈전을 동반한 부신피질암종을 보고하였고, Lee 등[4]이 범발성 혈관내 응고증을 초기 증상으로 나타낸 부신피질암종을 보고하였다. 두 번째 증례의 경우 혈소판과 신전동결혈장 수혈을 지속함에도 불구하고 범발성 혈관내 응고증이 호전되지 않고 입원 한 달째 심한 폐색전증이 2차적으로 발생하여 사망하였고 부검한 결과 하대정맥과 폐동맥에 혈전이 관찰되었고 폐와 간 전이가 확인되었다. 부신피질암종에서 임상적으로 유의한 폐색전증을 동반하였던 증례는 해외 문헌에서 5예가 보고되었다 [7,11-14]. 본 증례는 양측 폐동맥을 침범하는 다량의 폐색전에 의해 발생한 호흡 곤란을 초기 증상으로 내원하여 우연히 부신피질암종을 진단받은 국내 첫 보고이다. 부신피질암종과 폐색전증과 연관된 특성을 고려하기에는 그 예가 매우 드물기 때문에 정확한 기전이 밝혀져 있지 않으며 일반적인 암이 가지는 혈전 형성 기전을 따를 것으로 추정된다.

부신피질암종의 병기는 2004년도에 World Health Organization에 의해 발표된 Union International Contre Cancer staging system (UICC)을 사용하며, 1기는 직경 5 cm 이하의 국한성 종양, 2기는 직경 5 cm 초과인 국한성 종양, 3기는 주변 국소 침윤이 관찰되거나 국소 임파절 전이가 있는 경우, 4기는 주위 장기 침범이나 원격전이 소견이 있는 경우이다. 예후를 나타내는 지표로 가장 중요한 것은 병기이며 5년 질병 특이생존율(disease-specific survival rates)는 UICC TNM 병기를 기준으로 할 때 I기 82%, II기 58%, III기 55%, IV기 18%로 나타났다[15]. 부신피질암종의 치료법이 명확하게 정립되어 있지는 않으나 수술적 완전 절제가 가장 치유 가능한 치료방법으로 알려져 있다[16]. 기능성 종양에서는 용적축소 수술이 호르몬의 과분비 조절 및 항후 치료효과 증대에 도움이 되며, 절제 불가능하여 치료받지 않은 환자의 생존기간은 3-9개월로 알려져 있다[2,16]. 또한 하대정맥 침범이나 종양색전은 수술의 금기가 아니며, 심폐회로(cardio-pulmonary bypass)를 이용하여 색전을 제거할 수 있다[17].

수술 후 보조적 방사선요법의 효과는 논란의 여지가 있다. 아직 무작위 시험(randomized trials testing)이 없는 상태로 가장 큰 방사선 치료의 효과를 보여준 후향적 연구는 독일의 부신피질암종 등록 연구(German ACC Registry)이며 14명의 I-III기 환자에게 수술 후에 보조적 방사선요법을 한 결과, 같은 조건(제거 상태, 병기, 보조적

mitotane 치료, 암 크기)에서 방사선 치료를 한 그룹에서는 14명 중 2명, 치료를 하지 않은 그룹에서는 14명 중 11명이 재발하였다[18]. 이후 재발 패턴을 분석한 결과, 대다수에서 대동맥-하대정맥 부위에서 재발하여, 보조적 방사선 치료 계획 시 같은 쪽의 임파절 부위뿐만 아니라 대동맥-하대정맥 부위를 포함할 것을 강조하였다[19]. 또한 현미경적, 육안적으로 불완전 절제 시, 모든 III기의 환자, 혈관 침윤을 동반한 8 cm 크기 이상의 완전 절제 및 Ki-67 증식 인덱스 10% 초과인 환자에서는 방사선 치료를 고려해야 하며, 2년 내 재발률이 높으므로 가능한 수술 후 3개월 이내에 시행 할 것을 추천하였다[19]. Mitotane (Lysodren, o,p'-DDD, a congener of the pesticide dichlorodiphenyl-trichloroethane, DDT)은 부신피질에 선택적 세포독성 효과를 가지는 부신피질용해제(adrenocorticolytic drug)로 보조적 치료에 쓰이거나 재발 또는 수술이 불가능한 경우 이용되고 있으며 그 결과는 다양하다. Terzolo 등[20]이 177명의 I-III기의 부신피질암종 환자들을 수술적 완전절제 후 후향적으로 분석한 결과에 따르면 보조적 mitotane 치료를 받은 군과 받지 않은 군을 비교한 결과, 보조적 mitotane 치료를 받은 그룹에서 무재발 생존율(recurrence-free survival) 및 중앙 전체 생존율 기간(median overall survival duration)이 모두 긴 것으로 나타나 모든 환자에서 수술 후 가능한 한 빨리 보조적 mitotane 치료를 추천하고 있다.

요 약

부신피질암종은 매우 드문 암으로 이 중 비기능성 종양은 종양의 성장과 관계된 복부나 옆구리 통증과 같은 임상 증상으로 발견되거나 방사선검사에서 우연히 발견되며 대부분 진행된 병기에서 진단되어 예후가 매우 나쁘다. 국내에서 폐색전증으로 초기 증상으로 나타난 부신피질암종은 아직 보고된 바가 없다. 따라서 저자들은 호흡곤란을 주소로 내원한 54세 여자 환자에서 폐색전증을 통해 우연히 부신피질암종을 발견하고 근치적 절제 후 방사선 및 mitotane 치료를 시행 받은 1예를 경험하였기에 문헌고찰과 함께 보고하는 바이다.

참고문헌

- Blom JW, Doggen CJ, Osanto S, Rosendaal FR: Malignancies, prothrombotic mutations, and the risk of venous thrombosis. *JAMA* 293:715-722, 2005
- Ng L, Libertino JM: Adrenocortical carcinoma: diagnosis, evaluation and treatment. *J Urol* 169:5-11, 2003
- Schteingart DE, Giordano TJ, Benitez RS, Burdick MD, Starkman MN, Arenberg DA, Strieter RM: Overexpression of CXC chemokines by an adrenocortical carcinoma: a novel clinical syndrome. *J Clin Endocrinol Metab* 86:3968-3974, 2001
- Lee KW, Chon SB, Kim DY, Yun T, Yoon SS, Park S, Kim BK, Kim NK: Adrenal cortical carcinoma initially presented with overwhelming dissem-

- inated intravascular coagulation. *Ann Hematol* 82:596-598, 2003
5. Song KY: Prevention and treatment of venous thromboembolism (VTE) in cancer patients. *Korean J Clin Oncol* 2:32-40, 2009
 6. Prandoni P, Falanga A, Piccioli A: Cancer and venous thromboembolism. *Lancet Oncol* 6:401-410, 2005
 7. Chiche L, Dousset B, Kieffer E, Chapuis Y: Adrenocortical carcinoma extending into the inferior vena cava: presentation of a 15-patient series and review of the literature. *Surgery* 139:15-27, 2006
 8. Figueroa AJ, Stein JP, Lieskovsky G, Skinner DG: Adrenal cortical carcinoma associated with venous tumour thrombus extension. *Br J Urol* 80:397-400, 1997
 9. Yavascaoglu I, Yilmaz M, Kordan Y: Cardiac and caval invasion of left adrenocortical carcinoma. *Urol Int* 81:244-246, 2008
 10. Yoon MH, Goo SH, Chung YS, Kim HM, Kim HS, Kim HC, Park HB, Yim HE: A case of adrenal cortical carcinoma with invasion of inferior vena cava. *Korean J Med* 52:678-684, 1997
 11. Michael J, Desmond AD, Jackson BT, Thompson RP: Occlusion of the hepatic veins by an adrenal carcinoma. *Am J Gastroenterol* 69:599-600, 1978
 12. Soscia JL, Bonanno CA: The Budd-Chiari syndrome. Report of two cases. *Am J Dig Dis* 8:929-936, 1963
 13. Sawhney S, Burney I, Jain R: Pulmonary infarction: a rare case of adrenal carcinoma. *Sultan Qaboos Univ Med J* 7:55-57, 2007
 14. Marshall DT, Gilbert JD, Byard RW: Adrenocortical carcinoma and sudden death. *Forensic Sci Med Pathol* 3:53-55, 2007
 15. Fassnacht M, Johanssen S, Quinkler M, Bucsky P, Willenberg HS, Beuschlein F, Terzolo M, Mueller HH, Hahner S, Allolio B; German Adrenocortical Carcinoma Registry Group; European Network for the Study of Adrenal Tumors: Limited prognostic value of the 2004 International Union Against Cancer staging classification for adrenocortical carcinoma: proposal for a Revised TNM Classification. *Cancer* 115:243-250, 2009
 16. Allolio B, Hahner S, Weismann D, Fassnacht M: Management of adrenocortical carcinoma. *Clin Endocrinol (Oxf)* 60:273-287, 2004
 17. Harrison LE, Gaudin PB, Brennan MF: Pathologic features of prognostic significance for adrenocortical carcinoma after curative resection. *Arch Surg* 134:181-185, 1999
 18. Fassnacht M, Hahner S, Polat B, Koschker AC, Kenn W, Flentje M, Allolio B: Efficacy of adjuvant radiotherapy of the tumor bed on local recurrence of adrenocortical carcinoma. *J Clin Endocrinol Metab* 91:4501-4504, 2006
 19. Polat B, Fassnacht M, Pfreundner L, Guckenberger M, Bratengeier K, Johanssen S, Kenn W, Hahner S, Allolio B, Flentje M: Radiotherapy in adrenocortical carcinoma. *Cancer* 115:2816-2823, 2009
 20. Terzolo M, Angeli A, Fassnacht M, Daffara F, Tauchmanova L, Conton PA, Rossetto R, Buci L, Sperone P, Grossrubatscher E, Reimondo G, Bollito E, Papotti M, Saeger W, Hahner S, Koschker AC, Arvat E, Ambrosi B, Loli P, Lombardi G, Mannelli M, Bruzzi P, Mantero F, Allolio B, Dogliotti L, Berruti A: Adjuvant mitotane treatment for adrenocortical carcinoma. *N Engl J Med* 356:2372-2380, 2007